目で見る鼻副鼻腔の病気

2018年8月作成　第1版

目で見る鼻副鼻腔の病気

1. 鼻の中はどうなっているの？

2. 鼻はどんな働きをしているの？

3. 鼻の病気の紹介

１．鼻の中はどうなっているの？

鼻副鼻腔の構造　1

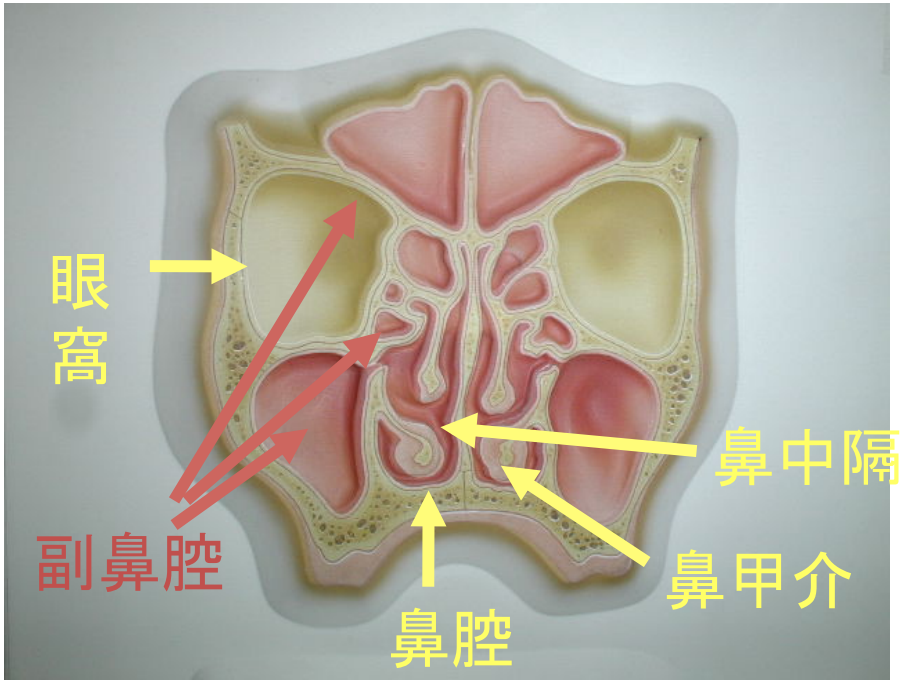

「鼻（鼻腔）」は、「鼻中隔」という軟骨と骨でできた板状のもので左右に分けられ、鼻腔の横壁からは「鼻甲介」という粘膜で覆われた骨の突起物が飛び出した複雑な構造をしています。

また、この「鼻腔」の周りには、おでこ、眼と眼の間、ほっぺたの部分、眼の奥、にも4つの空洞があり、これを「副鼻腔」といいます。

鼻腔と副鼻腔は、狭い交通路でつながっており、表面は粘膜で覆われ、なかには空気が入った空洞になっています。

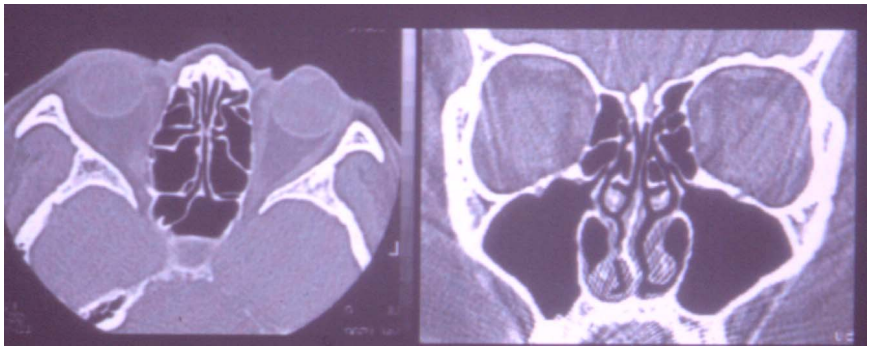

軸位断CT画像
（頭の上から
見た断面像）

冠状断CT画像
（正面から
見た断面像）

鼻副鼻腔の構造　2

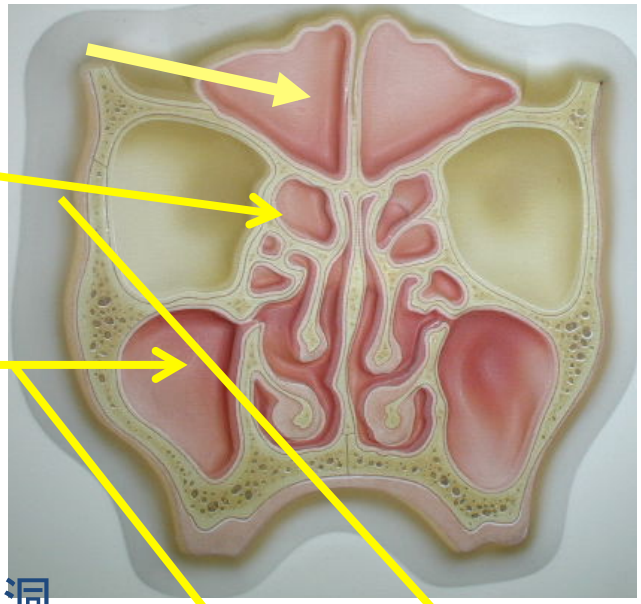

各副鼻腔は、「自然孔」という交通路を介して鼻腔と交通しています。
感冒の後では、感染によって粘膜が腫れてねばねばした鼻汁がたくさん鼻の奥に貯まったりします。
さらに、慢性化すると「鼻ポリープ」ができたり粘膜が腫れることで自然孔が狭くなったり塞がったりしてしまい、正常な場合は空気が入ってCT上は黒い部分が灰色の影で覆われてしまします

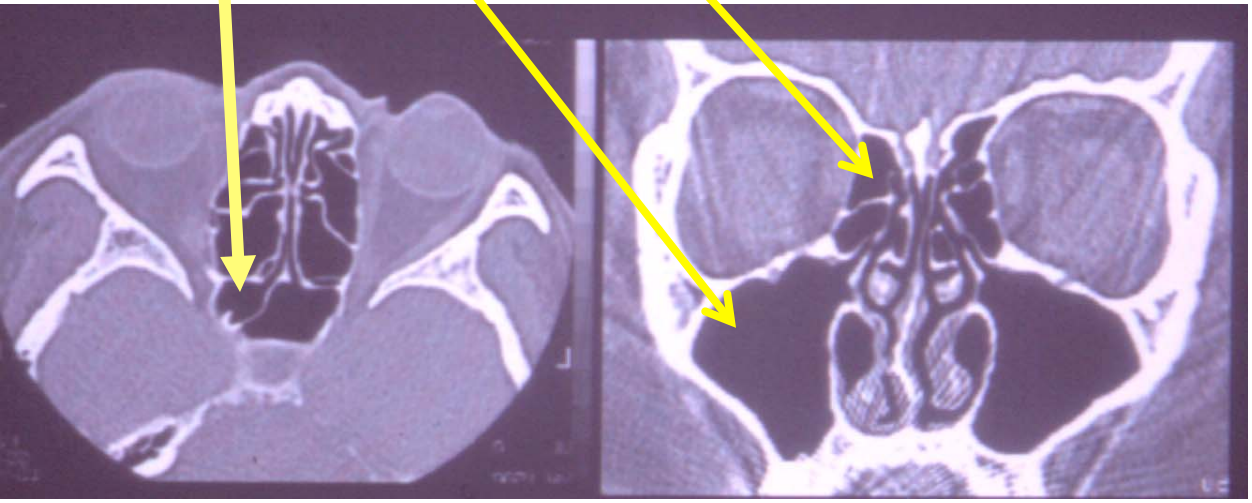

副鼻腔CT：正常例
各副鼻腔は空気が入り黒くぬけています

慢性副鼻腔炎症例
全ての副鼻腔は灰色の陰影で埋まっている

2. 鼻はどんな働きをしているの?

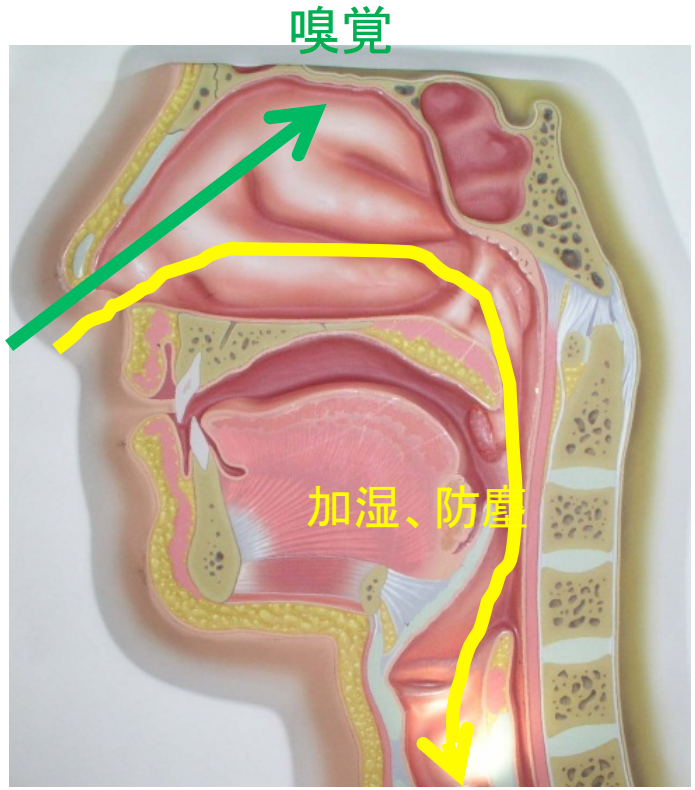

1. 鼻から入った空気は、鼻の奥からのどを通り喉頭、気管から肺に入り**呼吸**の上方の道筋を形成しています(**呼吸の上気道**)
2. 口をあけて歩いてみると口がカラカラに乾燥してしまいますし、のどもイガイガしてしまいます鼻から入った空気は、鼻の複雑な構造をした粘膜表面を通るときに加湿され、わずかな塵埃は鼻の入口の鼻毛や鼻の粘膜で吸着されてし、きれいで湿り気を持った空気が気管から肺へ送られます(**加湿、防塵**)
3. また鼻腔の上方には、前頭部にある嗅球から嗅神経が伸びてきて分布しており、ものの臭いをかぎ分けています(**嗅覚**)
4. その他、声の音源自体は声帯ですが、構音には口腔咽頭が関与し、さらに声を響かせる場合に副鼻腔の関与もあります(**共鳴**)

鼻腔内視鏡所見

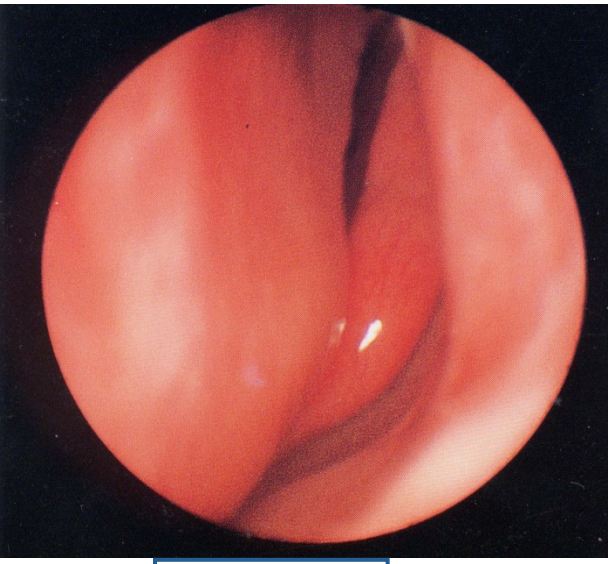

正常例

鼻腔粘膜はピンク色で
空気の通る隙間が認められる

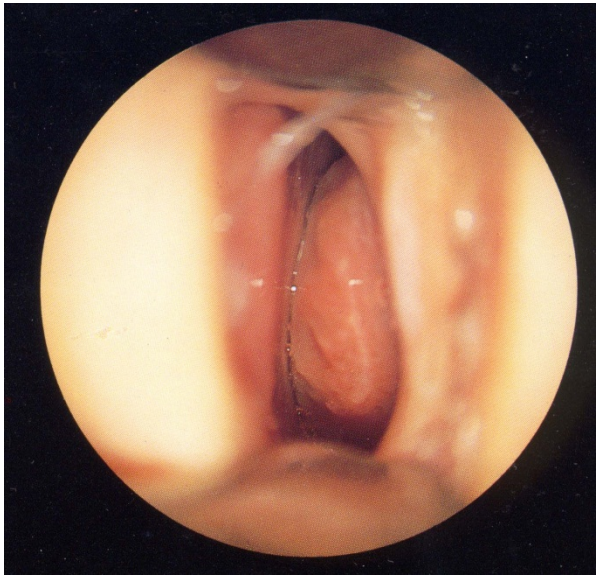

アレルギー性鼻炎

鼻腔の粘膜は蒼白で水っぽく
水ぶくれ様に腫れており
空気の通り道が狭くなっている

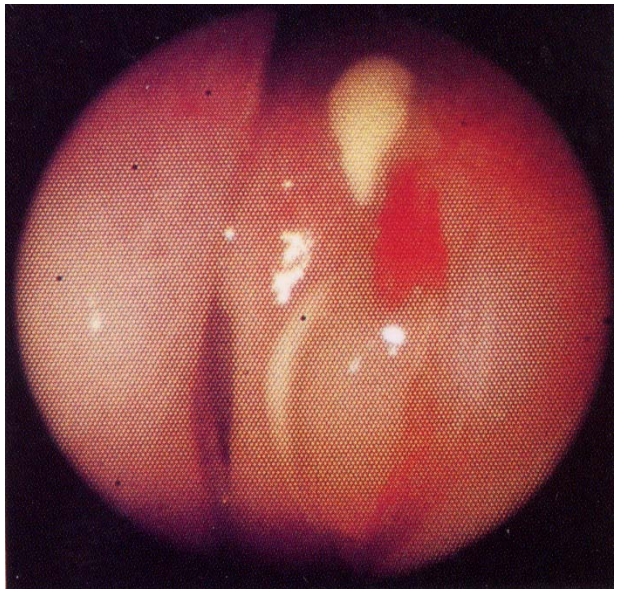

慢性副鼻腔炎

鼻腔粘膜は腫れており、
一部ポリープを形成し
ブヨブヨになっている
奥から膿のような鼻汁が
でてきている

目で見る鼻副鼻腔の病気

1. 急性鼻炎
2. 鼻せつ
3. 鼻中隔湾曲症
4. 鼻出血
5. アレルギー性鼻炎
6. 急性副鼻腔炎
7. 慢性副鼻腔炎
8. 副鼻腔真菌症
9. 眼窩合併症
10. 上顎洞嚢胞
11. 前頭洞嚢胞
12. 鼻副鼻腔乳頭腫
13. 眼窩吹き抜け骨折

比較的まれな鼻副鼻腔の病気

1. 上顎癌
2. 上顎癌（RADPLAT）
3. 鼻腔癌
4. 悪性黒色腫
5. Osler病

急性鼻炎

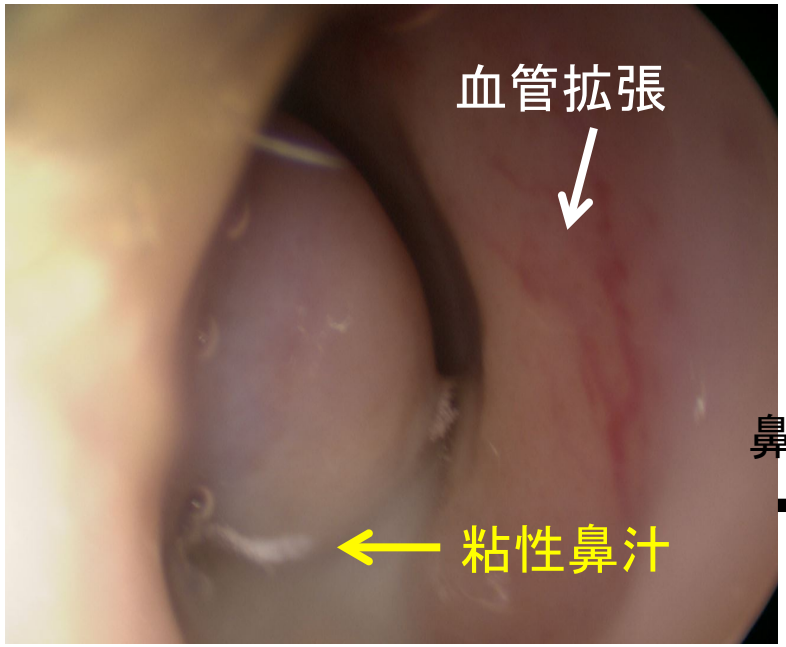

鼻処置後

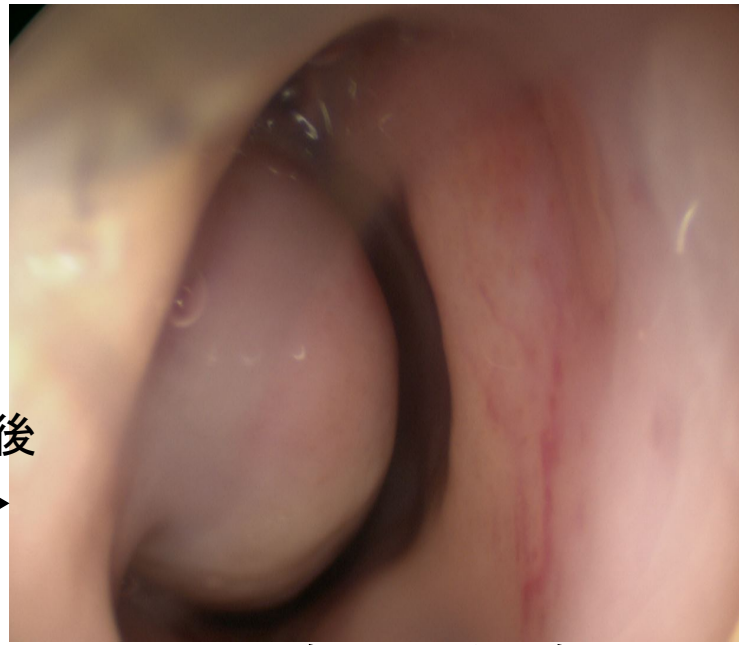

鼻処置後、鼻腔は広く開存

ウイルス感染による風邪症状の一部として、くしゃみ、水溶性鼻汁、鼻閉などの症状が見られます　通常は、鼻汁が白く濁りねばねばした後に数日程度で軽快しますが、細菌感染を併発すると鼻汁は膿性となり頬や額に痛みを伴うこともあります

急性鼻炎では、ウイルス感染による初期症状のため、すべての例に抗菌薬を使用することはなく、対症療法と十分な睡眠安静などにより対応します

鼻せつ

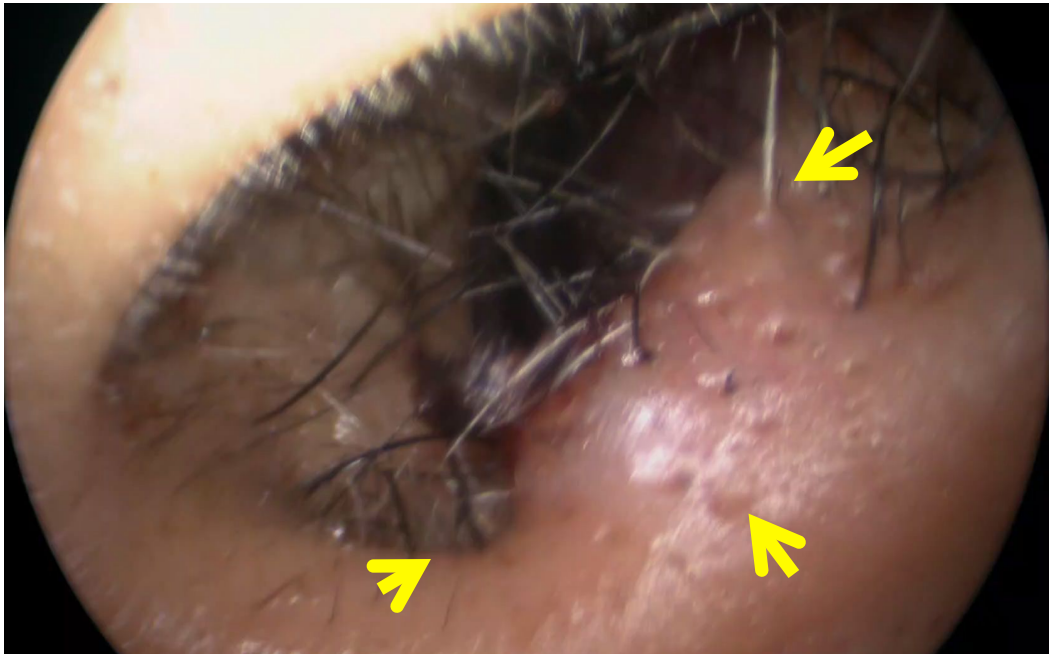

鼻入口部の毛穴から細菌感染（毛嚢炎）をおこし、さらに炎症が拡がり周囲の皮下組織全体が腫れた状態です

局所の発赤と腫脹があり、痛みを伴います

汚い手で鼻の中を触らないようにしてもらい、局所を清潔に保つようにします

抗菌薬（内服薬および外用軟膏薬）を用いて治療します

鼻中隔弯曲症

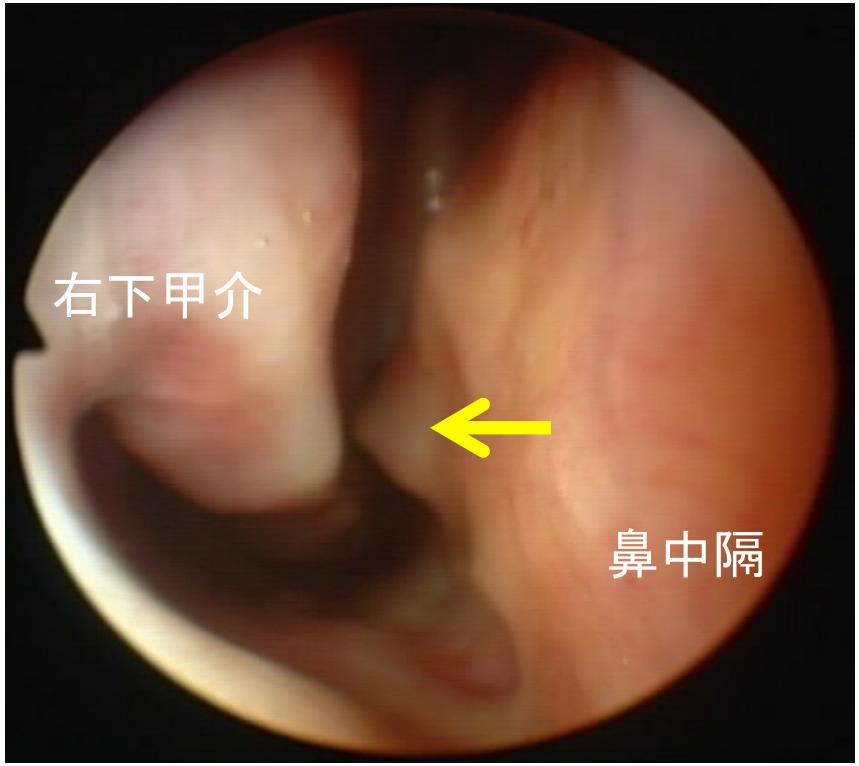

鼻の中央には、「鼻中隔」と言って軟骨と骨でできた板状のものがあり、これで鼻腔が左右にわかれます

成長の過程において鼻中隔を構成する骨と軟骨に力が加わることで生じるものが多いが、外傷に伴うものもあります

たとえ多少の歪みがあっても特に鼻症状がなければ問題ありませんが、左右の鼻腔形態に差があり、頑固な鼻閉をきたす場合には手術が必要な場合があります

手術を行う場合は、骨の発育を待ってから行います

鼻出血　1

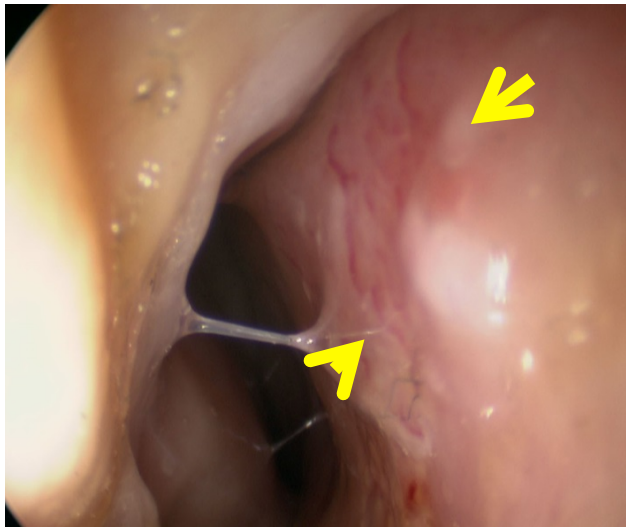

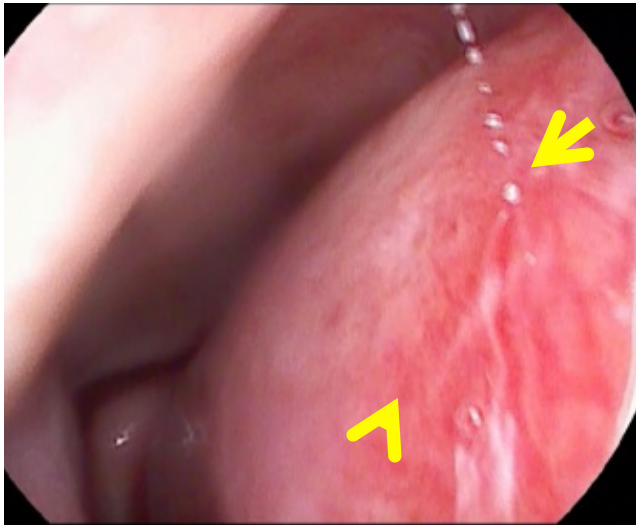

鼻中隔の前方は、キーセルバッハ部という鼻粘膜の下に血管が網の目状になっている部位があります

小児では、鼻を触ったり、強くかんだりした際に、このキーセルバッハ部位の細かな血管が切れて出血を起こすことが最も多くみられます（前方出血）

鼻翼軟骨（小鼻の部分）を内側に押さえることで止める（圧迫止血）ようにします

鼻翼のピンチング（鼻つまみ）による止血法：

座った状態で、頭を下げ下を向き、鼻翼を親指と人差し指で強くつまみます

キーセルバッハ部位から出血であれば、たいていは5－10分で止血します

口呼吸で緊張を取るようにして、のどに垂れこんだ場合にもその血を飲み込まないようにします

可能であれば血管収縮薬をしみ込ませた綿球を前鼻孔に挿入した後に行います

鼻出血　2

前方キーセルバッハ
部位からの出血は
ピンチングによる
圧迫止血を行う

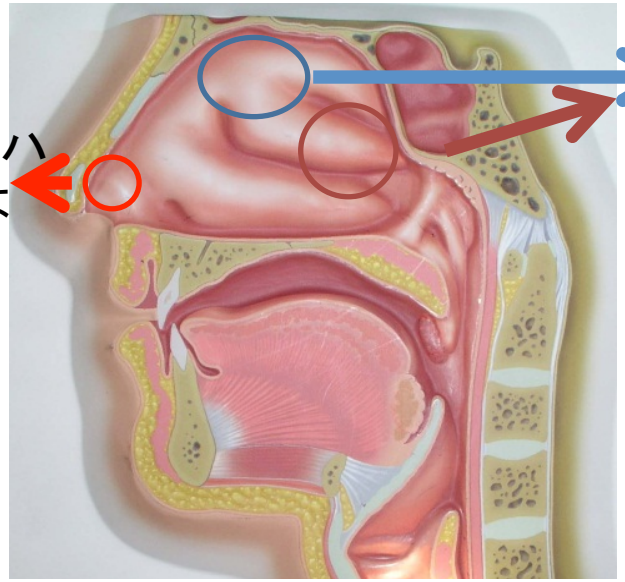

上方、嗅裂からの出血や、後方からの
出血に対しては内視鏡で確認できる
場合には焼灼処置を行う
出血部位が確認できない場合には
鼻腔全体にガーゼを入れて圧迫を行う
のどに垂れこんだ血は飲みこまない
ように指導する

前方キーセルバッハ部位からの出血では、ピンチングによる圧迫止血を行います

出血の勢いが強い場合はガーゼを入れて押さえたり、頻回に繰り返す場合は、浮き出た血管の一部を電気焼灼することで出血しにくくするようにします
さらに、鼻腔の上方や、後方からの出血では圧迫がうまくできませんから、ガーゼを何枚も入れて内部全体を圧迫したり、鼻腔の中でゴム状の風船（バルーン）を入れたり、血液成分を吸って中で膨らむ止血素材を挿入したりして止血します

それでも止まらない場合には、手術によって鼻の粘膜に分布する血管を焼灼したりクリッピングしたりして止める場合もあります

アレルギー性鼻炎



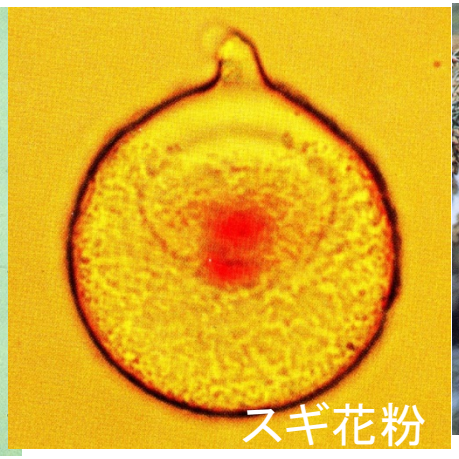

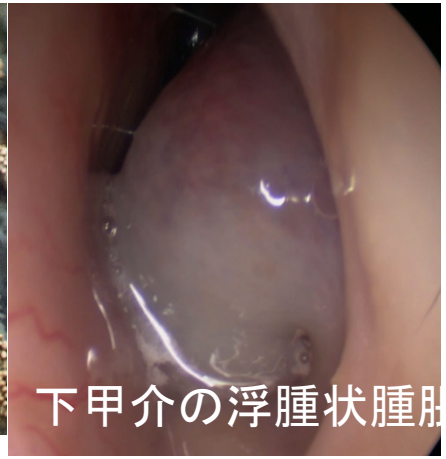

ダニ、ほこり、花粉（スギなど）やカビなどがアレルギーの原因物質（抗原）となって、これに対抗する抗体（IgE抗体）が肥満細胞の表面にできた状態（感作）の後に、また抗原が入ってきて抗体と接触することで肥満細胞の中にあるヒスタミンなどの様々な化学物質が放出されて色々な症状がおこるI型アレルギーです

主な症状は、くしゃみ、水様性鼻汁、鼻閉で、花粉症では結膜症状（目のかゆみなど）を伴います

原因物質を確定し、その原因物質との接触を避けることが重要です（抗原回避）

その上で、各種薬物療法（のみ薬や点鼻薬、点眼薬など）を使用します

従来より、皮下免疫療法がおこなわれてきましたが、近年スギやほこりに対する舌下免疫療法も行われています

治りにくい鼻閉に対しては手術も行われます

急性副鼻腔炎

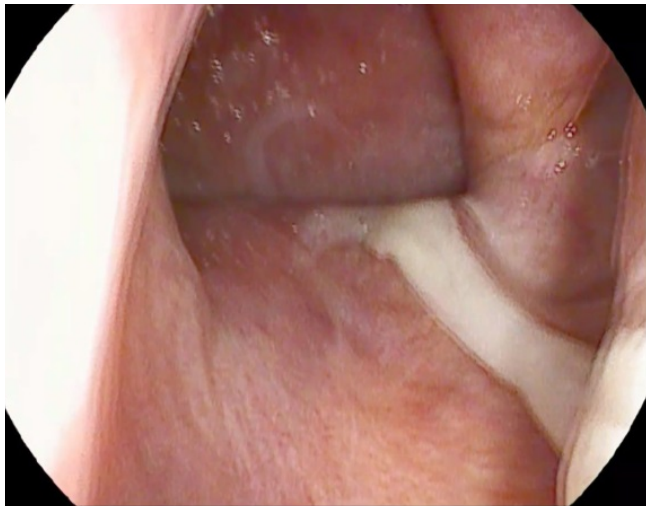

中鼻道に粘膿性鼻汁を認める
上咽頭へと流下して後鼻漏となっている

通常の上気道炎の後、感染徴候が悪化し鼻汁が粘性、膿性となり、周囲の腫脹疼痛を認めます

ウイルス感染によるものもあるが、細菌による二次感染をきたすようになると膿性鼻漏となります

鼻漏、鼻閉以外に眼窩周囲の腫脹、疼痛や上顎部や前額部の疼痛をきたすようになります

鼻粘膜の充血を取り、鼻腔を広く開存する局所処置と共に、抗菌薬を併用します

原因菌としては肺炎球菌、インフルエンザ菌などによる事が多いため、これらに対する抗菌薬を使用します

慢性副鼻腔炎

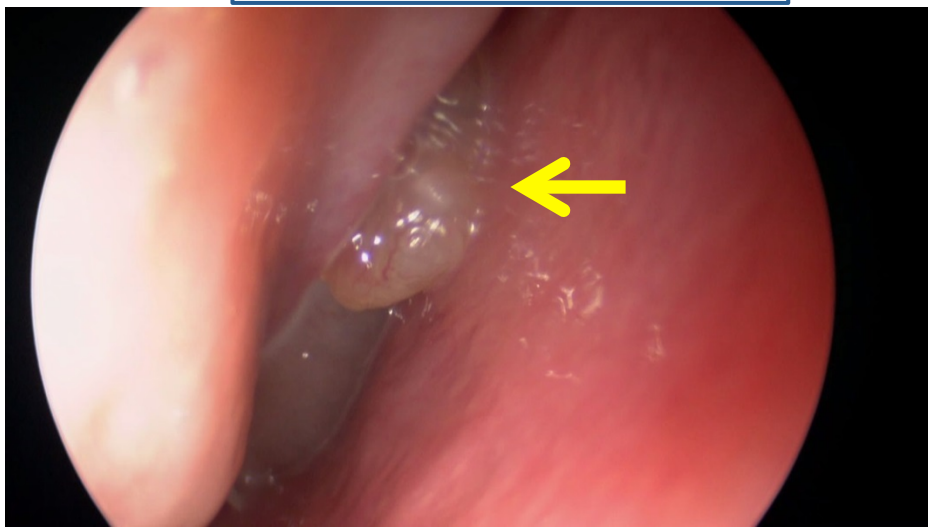

鼻内にポリープ認める

副鼻腔の炎症性変化が慢性化し、粘膜の腫脹により自然口がふさがれると膿性鼻漏を認め、時に鼻ポリープを伴い、鼻閉、嗅覚障害などをきたします

かつての慢性副鼻腔炎（いわゆる蓄膿症）では感染の要素が強く、ねばねばした鼻汁が多く鼻閉や後鼻漏、頭重感などの原因となっていました

治療では、慢性炎症に対して、病変が軽度なものに対しては、ある種の抗菌薬（14員環マクロライド系）を少量、長期にわたって飲む内服治療で軽快します

一方、内服薬だけでは治りにくい重症例には、内視鏡を用いた手術（内視鏡下鼻内副鼻腔手術）を行い、副鼻腔の換気と排泄路を確保した後に、内服治療を継続することで管理していきます

近年、アレルギー要素が強く、好酸球が関与している「好酸球性副鼻腔炎」といった新しいタイプのものが増加しており、治療に抵抗性があります

鼻副鼻腔真菌症

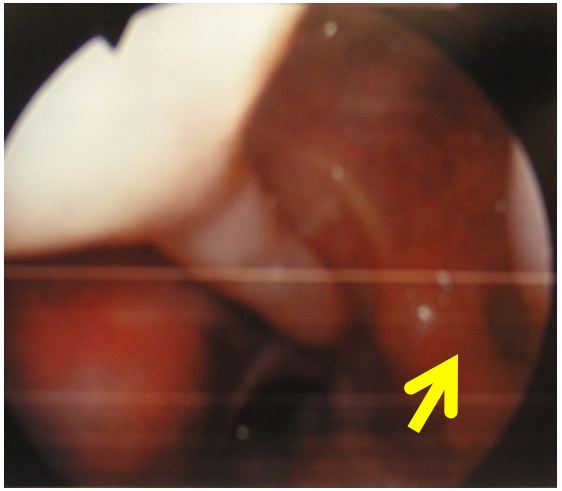

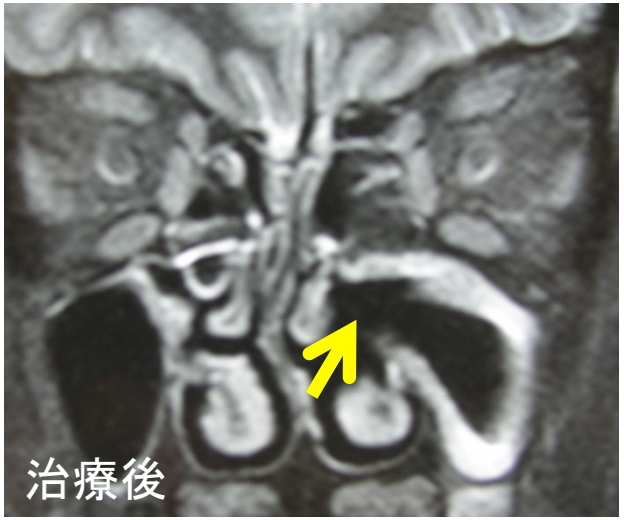

副鼻腔に真菌感染をきたしたもので、副鼻腔に真菌塊があるが比較的症状が軽度のものと、急速に眼窩から頭蓋内に進行し重篤化する劇症型があります

治療は、手術（内視鏡下副鼻腔手術）による菌塊の摘出と副鼻腔の開放です

劇症型では急速に眼窩および頭蓋内に進展波及するため早期に病変掻把と抗真菌薬による治療を行いますが、予後は必ずしも良くはありません

上の写真は、悪臭を伴う鼻漏のため加療していたが軽快せず受診された方です

左中鼻道に暗黒色の塊を認め、奥から膿性鼻汁が出ています

黒色の塊は検査の結果、真菌（アスペルギールス）の塊であったため

この塊を除去した後、鼻腔を洗浄し軽快しました

眼窩合併症

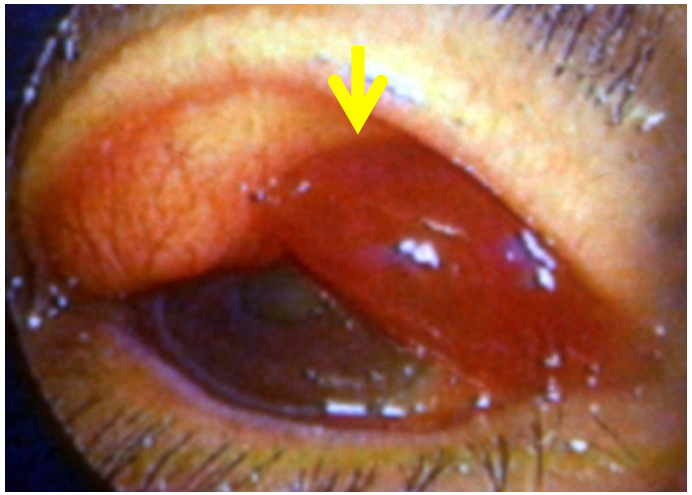

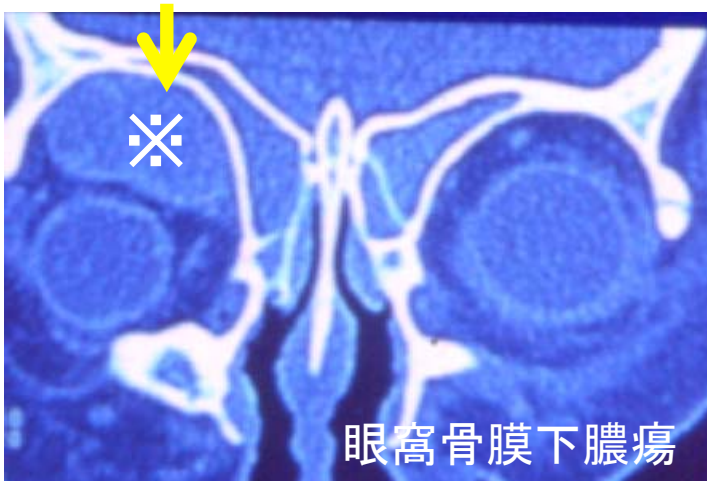

副鼻腔は眼窩および頭蓋底に隣接しているため、副鼻腔に重症感染症が生じた場合にはこれら隣接臓器に炎症が及ぶ場合があります

急性副鼻腔炎の後に、少し目に周囲が腫れぼったくなる程度から、眼窩内に感染がおよび膿が貯まる状態やさらに奥の目の神経周囲に影響すると視力障害や眼球運動障害さらに髄膜炎などへと進展する場合があります

軽症例では抗菌薬を用いた副鼻腔炎の治療をしっかりすることで軽快しますが膿が貯まるような場合には手術が必要なことがあります

上の症例では、眼瞼腫脹、発赤と視力低下をみとめ、右眼窩内で眼窩骨と眼球の間に軟部陰影（膿瘍）を認めたため、手術（内視鏡下鼻内副鼻腔手術）を行いました

副鼻腔（上顎洞）嚢胞

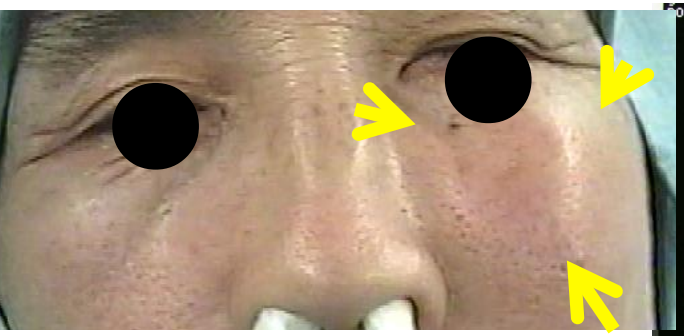

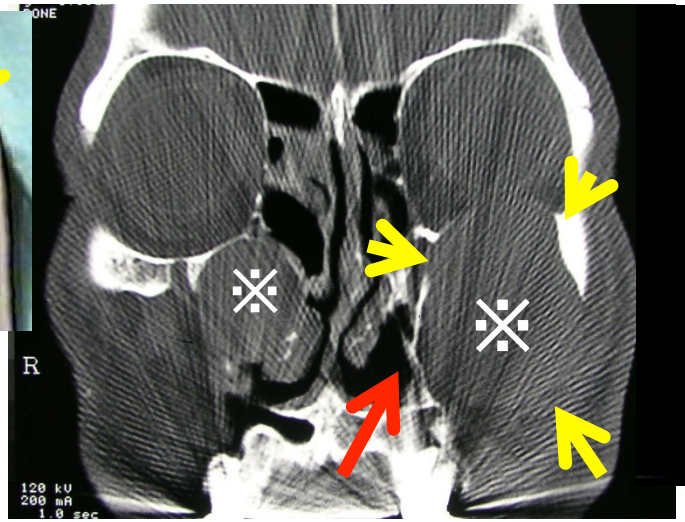

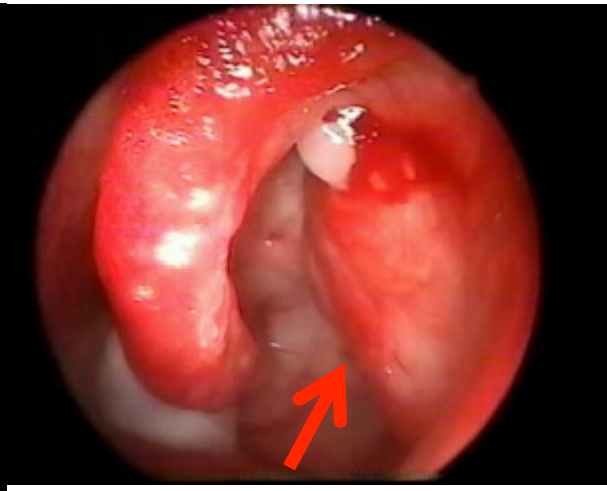

上顎洞の排泄路が閉塞したために内腔に貯留液が溜まり嚢胞形成をおこしたものです。以前に歯肉切開によるCaldwel-Luc手術を行った方で、上顎洞粘膜の残存、迷入、対孔の閉塞などにより発生することが多いとされています

上の写真では、両側、特に左側の頬部が腫れて、左目が上方に偏っています
画像検査で、両側（特に左側に大きな）上顎部に「嚢胞病変」を認め、なかには内容物（貯留液）がたまっています
鼻内から、嚢胞壁を開放し内容物（粘性貯留液）を除去しました
（内視鏡下鼻内副鼻腔手術）

副鼻腔（前頭洞）嚢胞

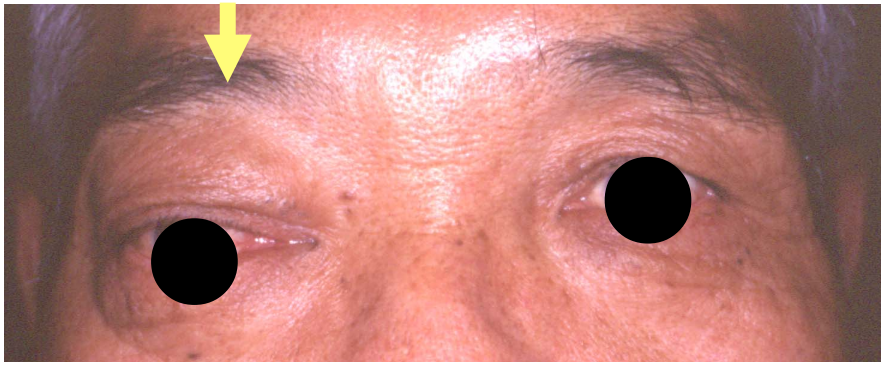

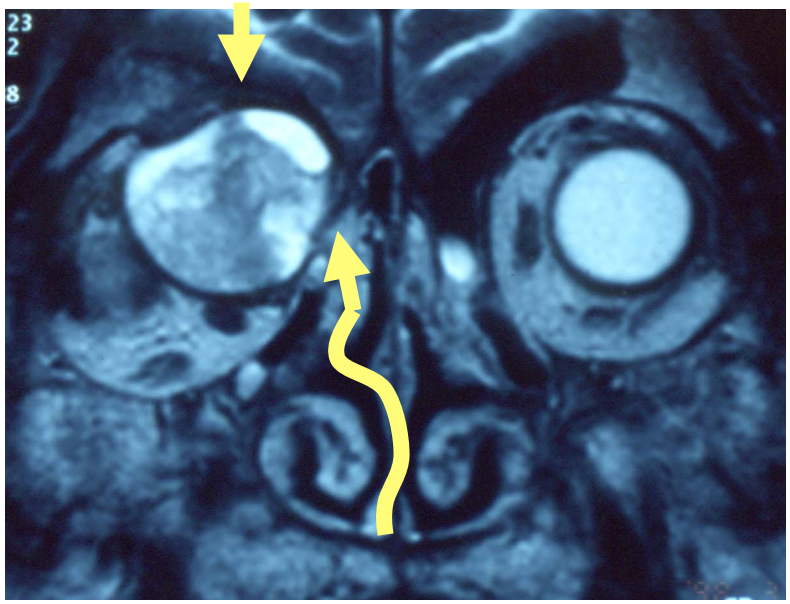

前頭洞の排泄路である鼻前頭管が閉塞することで、前頭洞内に液体の貯留を来し嚢胞形成をおこしたものです

嚢胞内に感染をきたすと、周囲組織への圧迫症状を起こしてきます

上の写真では、右眼球は右下方に偏り、右目の内側上方は膨れています

画像検査（CT）で、右前頭洞に嚢胞病変を認め、鼻内から内容物を除去しました（内視鏡下鼻内副鼻腔手術）

術後には、右目の位置は改善し、腫れも引いています

内反性乳頭腫

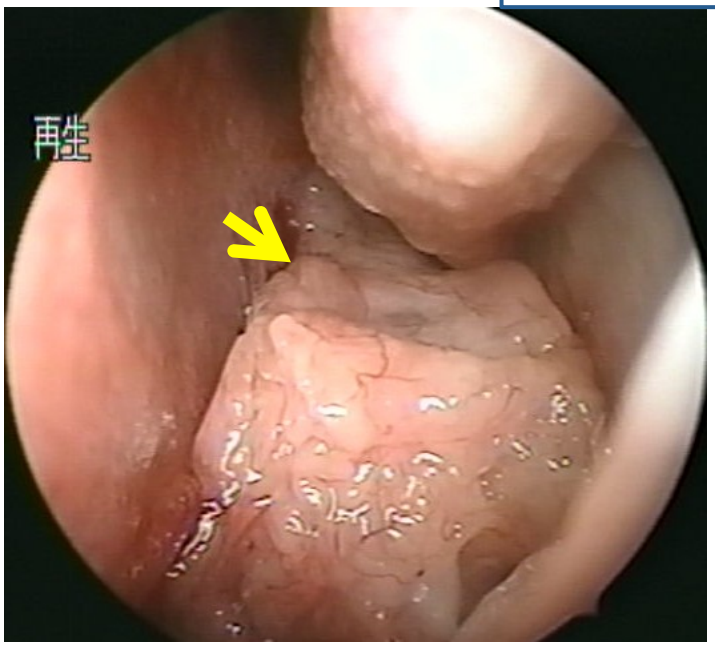

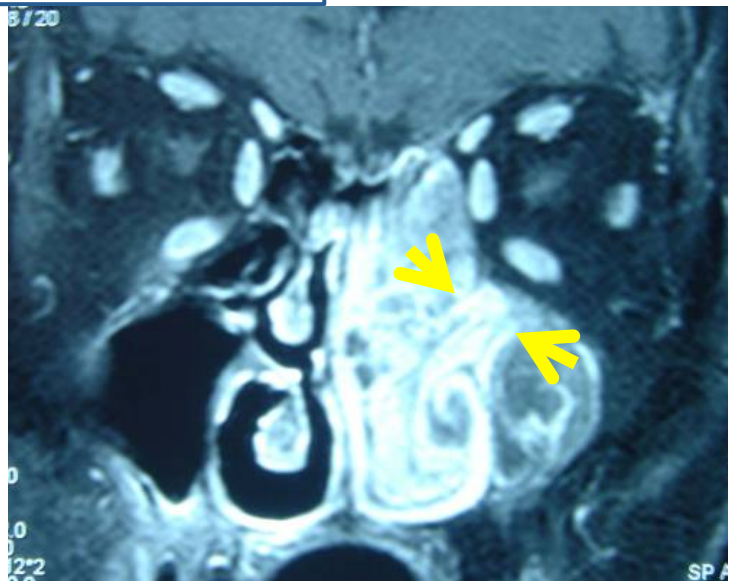

脳回様パターンが集束する部位が基部と推定されている

鼻副鼻腔領域に発生する良性腫瘍ですが、時に悪性腫瘍を合併し注意が必要です
通常のポリープと異なり、視診上はブドウの房状を呈します
多くは鼻腔外側壁から生じ、隣接する上顎洞や篩骨洞へ進展します
腫瘍のために鼻副鼻腔が閉塞され一側性の鼻閉をおこしたり、鼻出血、鼻漏
嗅覚低下や顔面痛などもみられます
手術による完全摘出が原則です
内視鏡下鼻内副鼻腔手術（Medial maxllectomyやDrafを併用)にて摘出しますが、症例によっては外切開が必要となる場合もあります

眼窩吹き抜け骨折

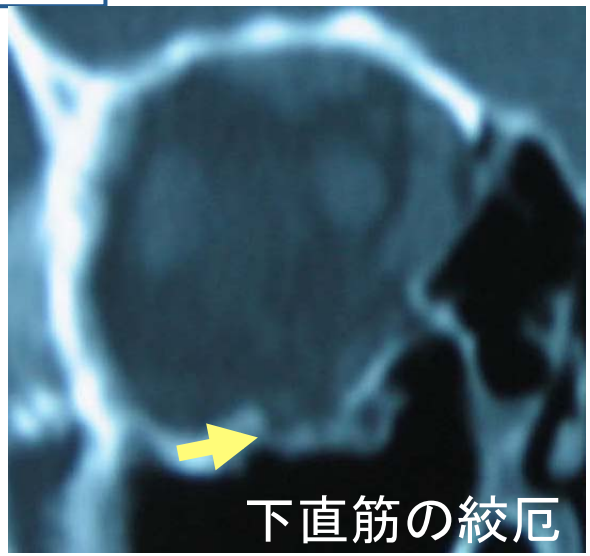

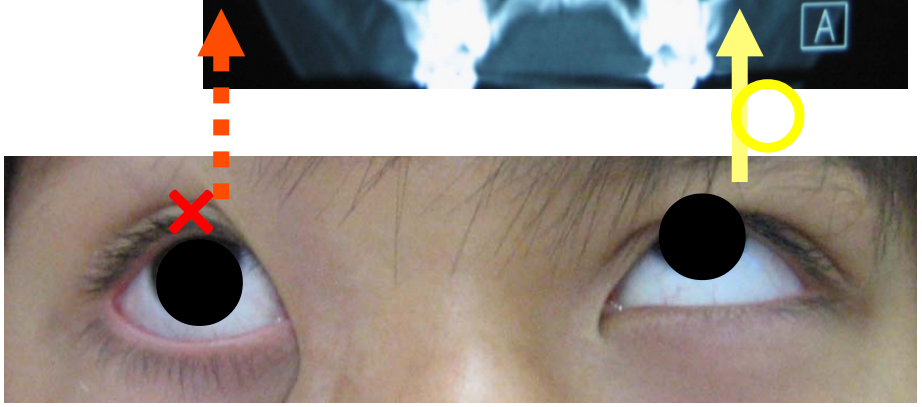

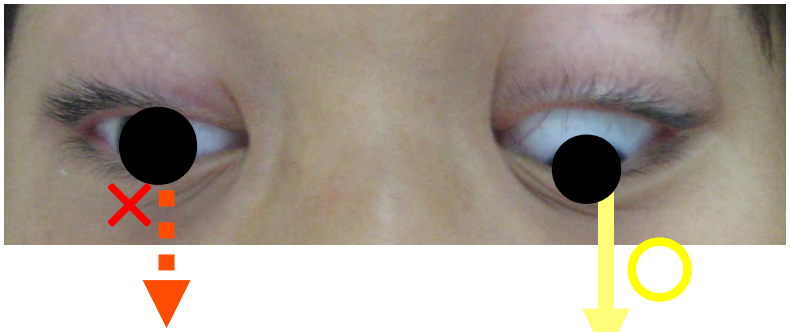

外傷や打撲などのために眼窩周囲に骨折を生じ、眼窩内容が副鼻腔内へ脱出した状態です

上の写真では、下壁骨が骨折しており、眼球を下方に引っ張る筋肉（下直筋）が骨折部位にはさまっているため、上方を見ようとしても右眼を上下方向に動かすことができず、痛みと共に物が二重に見えたり（複視）します

手術により骨折部位を整復し眼窩内容を元に戻します

比較的まれな鼻副鼻腔の病気

上顎癌　切除後、再建

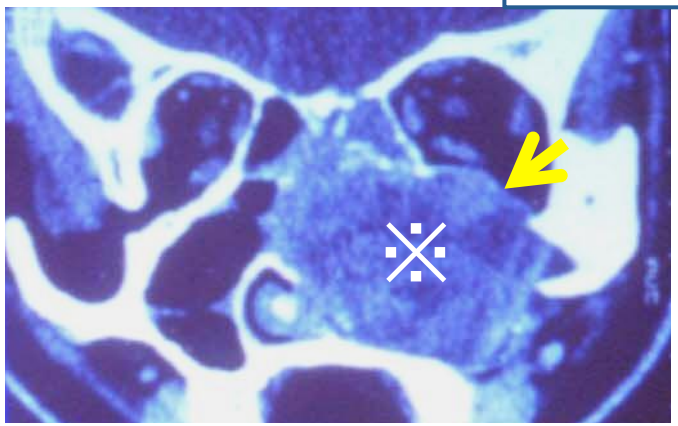

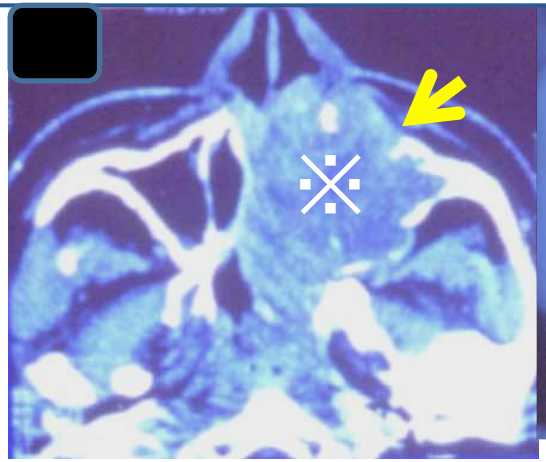

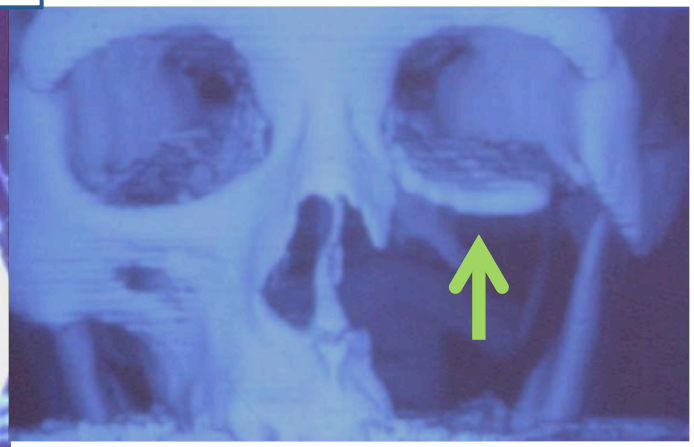

左上顎部にできた悪性腫瘍のために左の眼窩の下の骨と口蓋部の骨も一部欠損しています

眼球を保存したうえで、上顎部の腫瘍を切除し、欠損した眼窩の下壁は頭蓋骨を一部使用し再建し、口蓋部はおなかの皮膚と筋肉、脂肪（腹直筋皮弁）を用いて再建し、さらにプロテーゼという特殊な入れ歯のようなものを用いて食事をしています

このように、悪い部分を手術により切除しますが、手術によっておこる形態と機能障害ができるだけ少なくなるような治療を行います

上顎癌　超選択的動注化学放射線療法

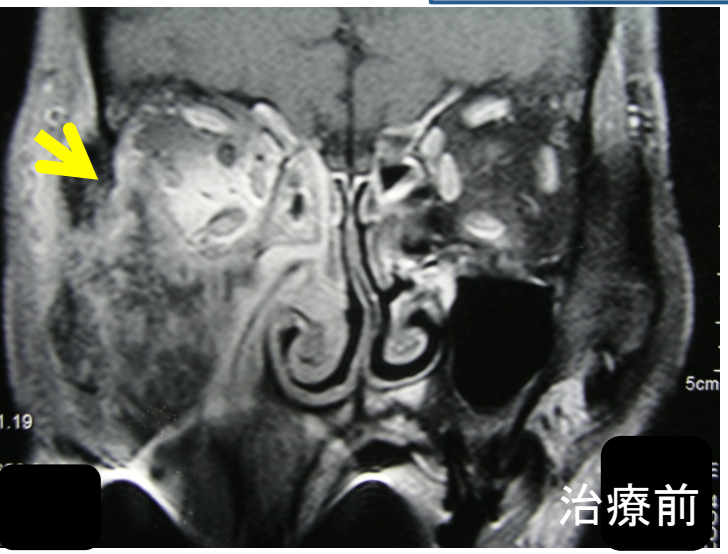

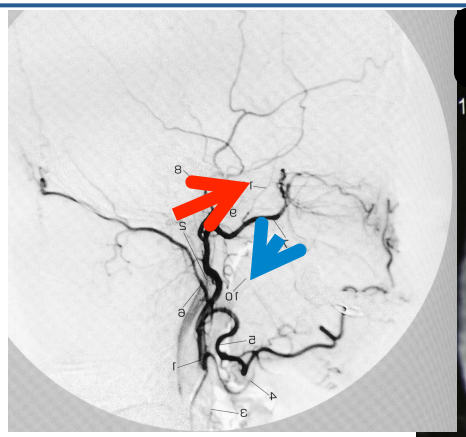

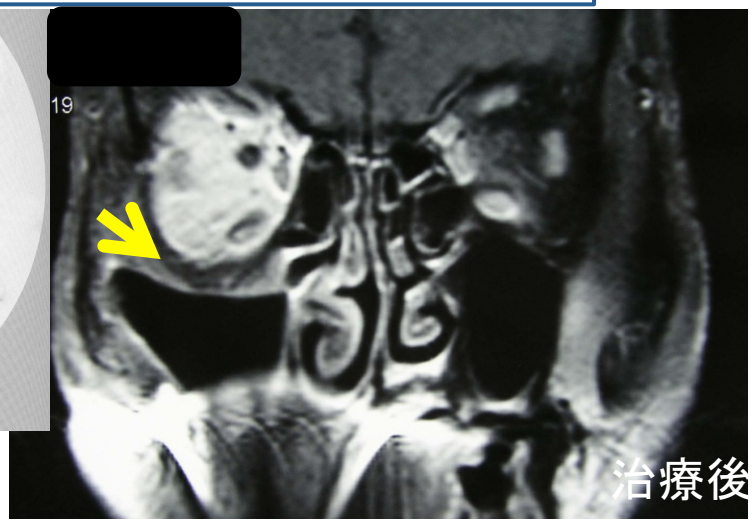

上顎部に発生した悪性腫瘍に対して、従来の拡大切除と再建による手術の代わりに放射線治療と化学療法を組み合わせて行う症例が増えています

足の付け根の血管からカテーテルという細い管を入れて、腫瘍を栄養する血管まで進めます

腫瘍の栄養血管（動脈）の先から抗がん剤を注入し、さらに戻ってくる血管（静脈）にも管を入れておき、ここから薬をいれて抗がん剤を中和することで、全身的な抗がん剤の副作用を軽減するようにします（超選択的動注化学療法）

さらに同時に放射線治療を併用（化学放射線療法）することで治療効果を上げ、顔面の形態と機能を保持した治療が行われています

鼻腔癌、扁平上皮癌

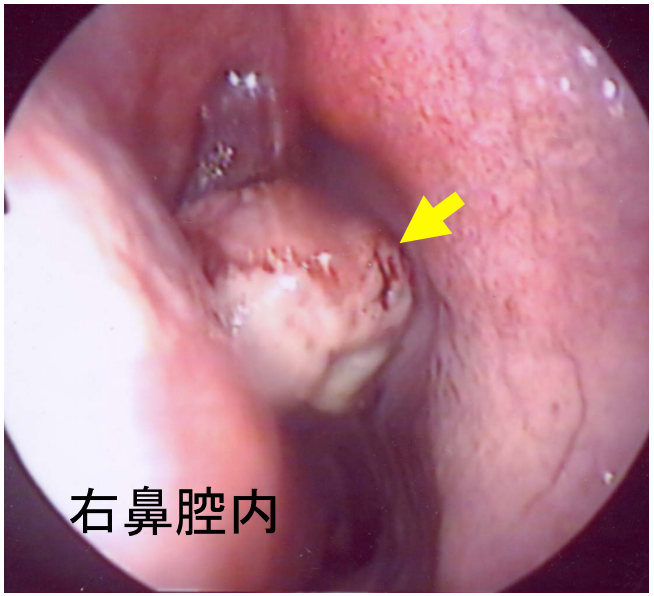

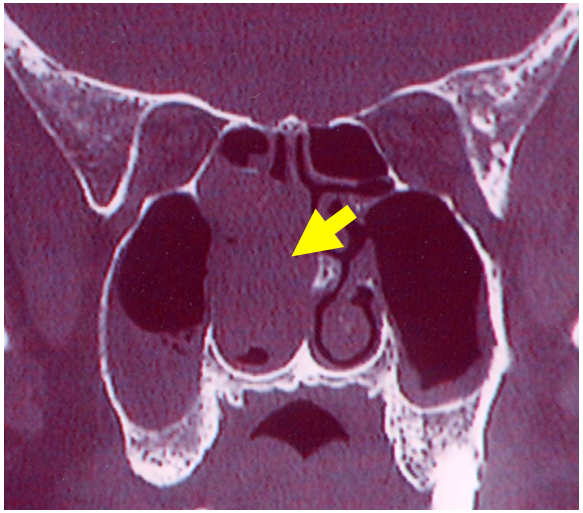

術前CT

術後MRI

鼻腔内に発生する悪性腫瘍です

初期は鼻閉、鼻汁といった鼻症状に留まりますが一側性のことが多く、進展すると血性鼻汁や頑固な頭痛さらに目の周囲の腫れや目の動きの悪さをきたします

内視鏡を用いた観察を行い、必要に応じて組織検査と画像検査を行います

組織型にもよりますが、手術と放射線治療を中心に治療を行います

外切開による切除が必要な場合が多くみられますが、比較的局に限局した場合は内視鏡を用いた腫瘍切除で対応可能な場合もあります

鼻腔腫瘍、悪性黒色腫

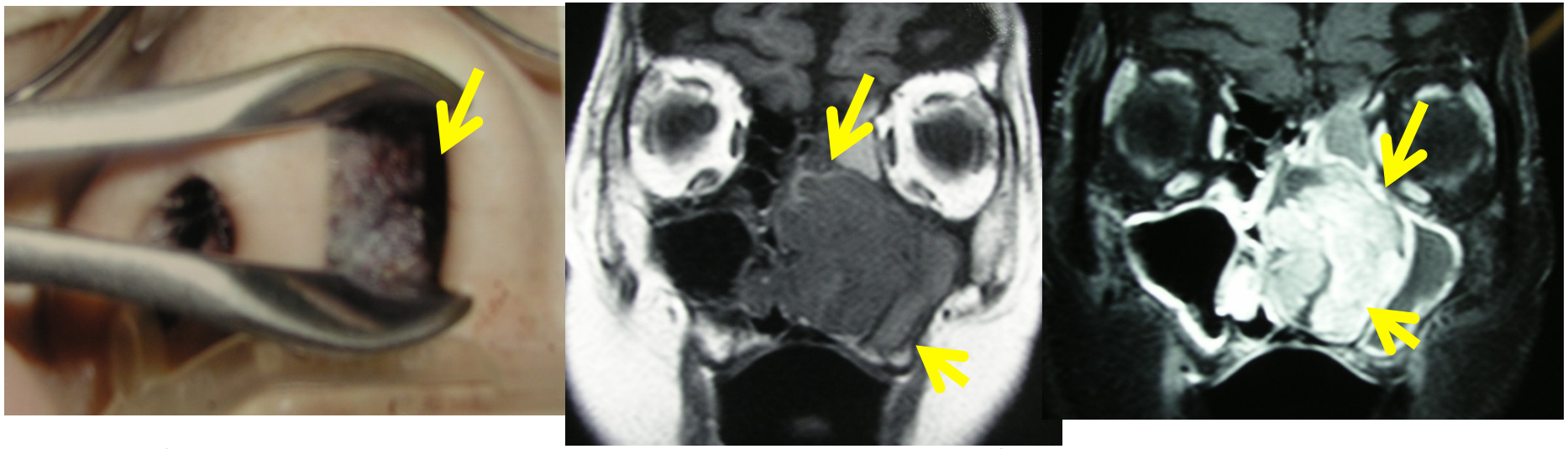

左の鼻腔に黒褐色のできものを認め、画像検査でも右鼻腔内には腫瘤が充満しており、この腫瘤のために鼻腔の側壁は外方に圧されています

メラノサイト系細胞の悪性腫瘍です
一般的には、ほくろの癌として足の裏の皮膚や爪などにできますが、口腔、鼻腔の粘膜にも発生します
病変の拡大切除の後に抗がん剤を使用して治療を行ったり、特殊な放射線治療（粒子線）を行ったりして治療を行います
近年、免疫チェックポイント阻害薬が有効な症例が報告されています

Osler病　遺伝性出血性毛細血管拡張症

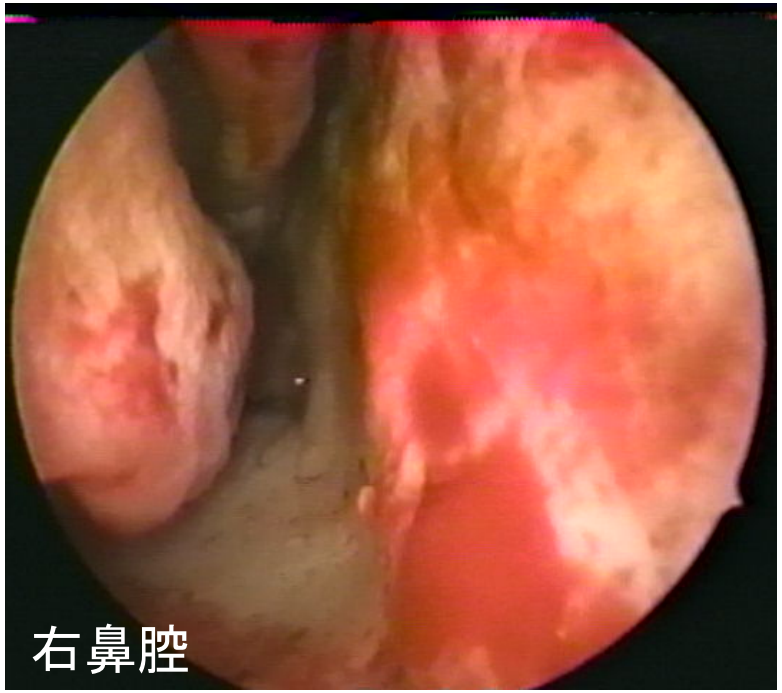

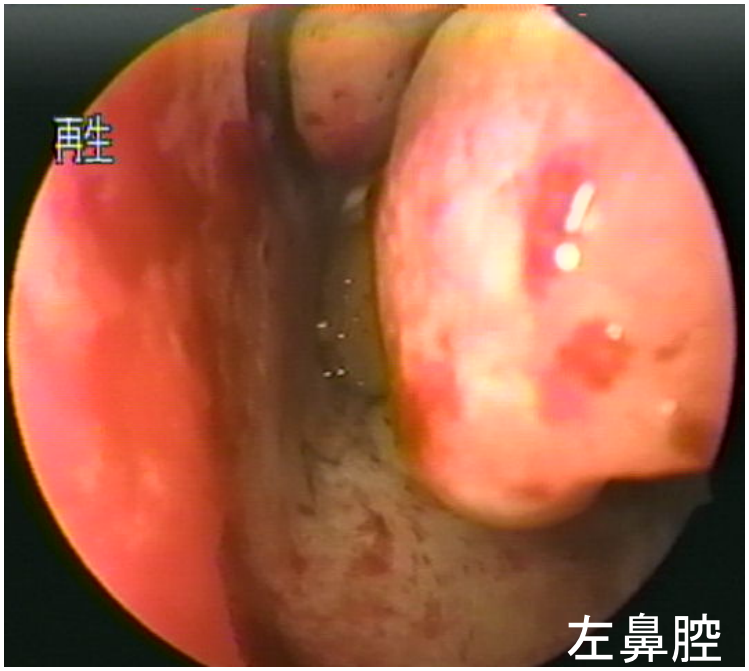

　常染色体性優性遺伝をする全身の粘膜、皮膚、内臓、などの血管奇形病変です
　耳鼻咽喉科的には、鼻出血を繰り返し、止血が困難で、時に舌や口唇からも出血がみられます
　治療は保存治療が主体で、レーザーやアルゴンプラズマなどを用いた手術治療も行われるが難治であり、外鼻孔閉鎖術を行う場合もあります
　上の写真は、鼻腔粘膜は全体にただれており血管が拡張し出血しやすい状態です　家族にも同様の方がおられ、胃カメラでも胃に血管の拡張を認めています

Hereditary hemorrhagic teleangiectasia (遺伝性出血性毛細血管拡張症) （Osler－Weber－Rendu syndrome;HHT)の診断基準

1.鼻出血:　自発性で反復性
2.毛細血管拡張:特徴的な部位（口唇、口腔粘膜、指、鼻腔粘膜）に多発
3.内臓病変:胃腸管粘膜の毛細血管拡張（時に出血）、肺動静脈奇形、脳動静脈奇形、肝動静脈奇形、脊髄動静脈奇形のいずれかもしくは複数
4.家族歴:一等親内のHHT患者

確定診断:上記の3項目が存在
疑い例　　:上記の2項目が存在
除外例　　:上記の1項目だけが存在し、そのほかが否定されたもの