目で見る耳の病気

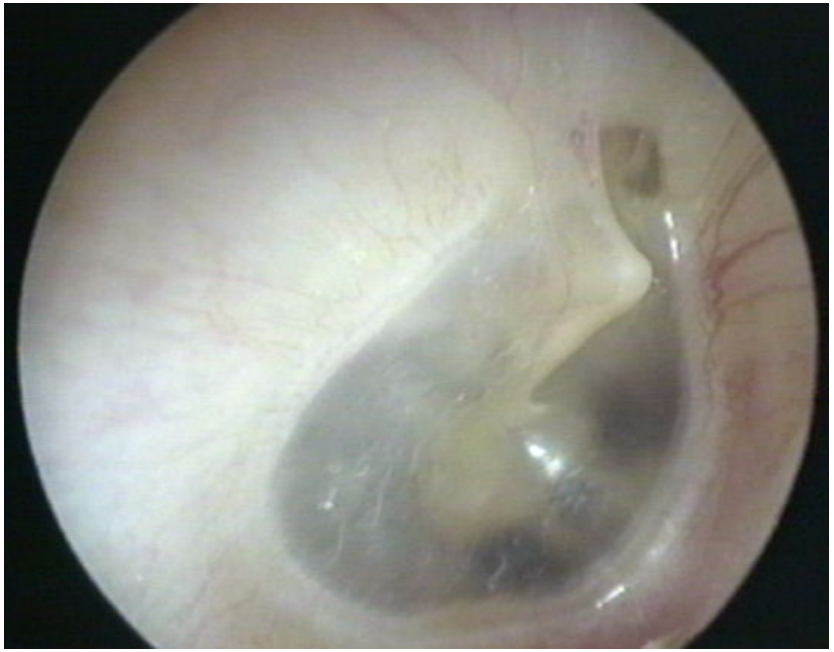

正常右鼓膜

以下の写真は全て右耳に統一
（一部左右両側）しています

2018年8月作成　第1版

目で見る耳の病気

1. 外耳炎
2. 外耳道真菌症
3. 外耳道湿疹
4. 耳垢栓塞
5. 耳介血腫
6. 先天性耳瘻孔
7. 外傷性鼓膜穿孔
8. 急性中耳炎
9. 滲出性中耳炎
10. 慢性中耳炎
11. 中耳真珠腫
12. 先天性真珠腫

比較的まれな耳の病気

1. 小耳症、
   外耳道閉鎖症・狭窄症
2. 線維性骨異形成
3. 急性乳様突起炎
4. 再発性多発軟骨炎
5. 高位頸静脈球症
6. コレステリン肉芽腫
7. 好酸球性中耳炎
8. 結核性中耳炎
9. ANCA関連中耳炎
   （OMAAV）
10. グロムス腫瘍
11. 放射線骨壊死
12. 外耳道癌
    （扁平上皮、腺様嚢胞癌）

外耳炎

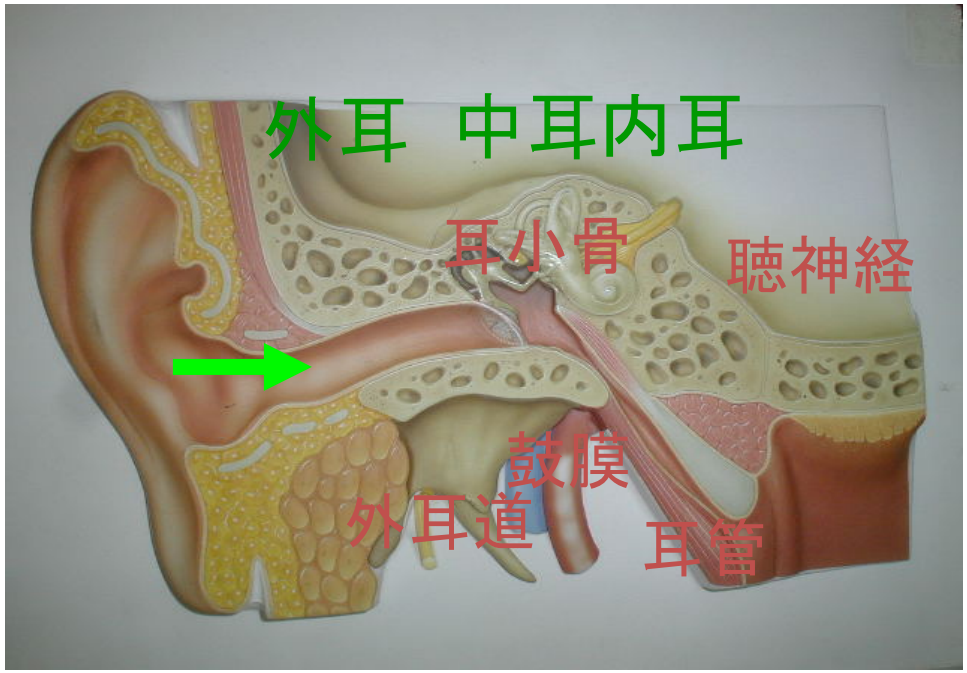

外耳道皮膚に感染をきたした状態です
細菌感染によるものが多いが、時に真菌（カンジダ、アスペルギルス）によるものもみられます

耳痛、耳閉感、耳漏,掻痒感などの症状を認めます

局所の清掃と抗菌薬などの点耳を行います

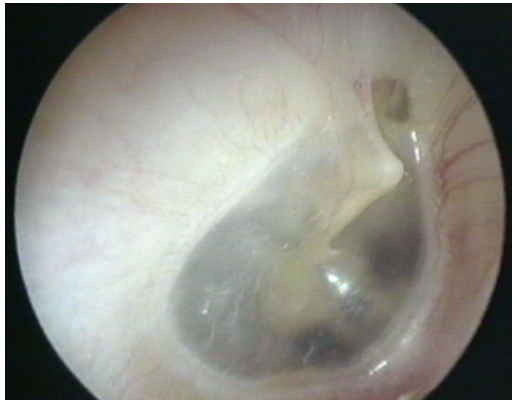

正常右鼓膜

外耳道真菌症

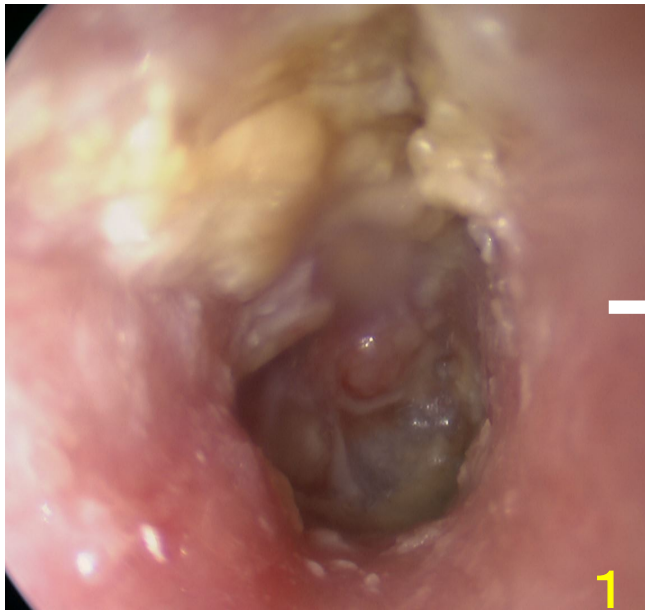

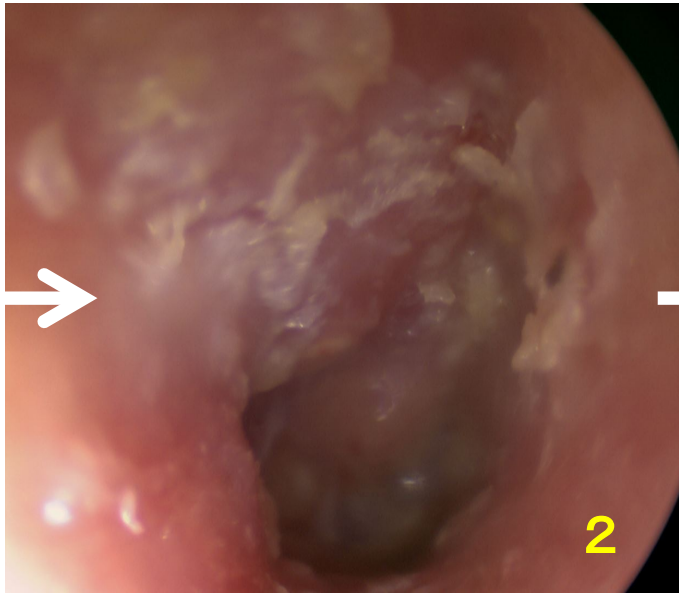

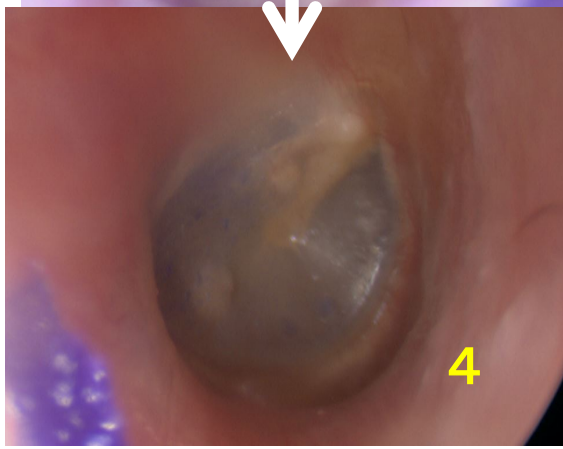

外耳道および鼓膜表面に生じた真菌（かび）感染症です
原因としては、アスペルギルスやカンジダが多い
耳のかゆみ、耳閉感、耳漏を認め、
視診上は点状、・斑状の白色または黒色膜様物を認めます
真菌の除去、局所清掃の上、抗真菌薬を使用します

上の写真では、外耳道皮膚がただれ（びらん）、痂疲を認め（1）、これを取ると
一部肉芽様の変化（2）と白色膜様物（2）をみとめ、検査でカンジダを検出しました
局所を洗浄の後、ピオクタニン液（3）、抗真菌薬の塗り薬（外用薬）さらに飲み薬
（内服薬）を追加し,軽快（4）しました

外耳道湿疹

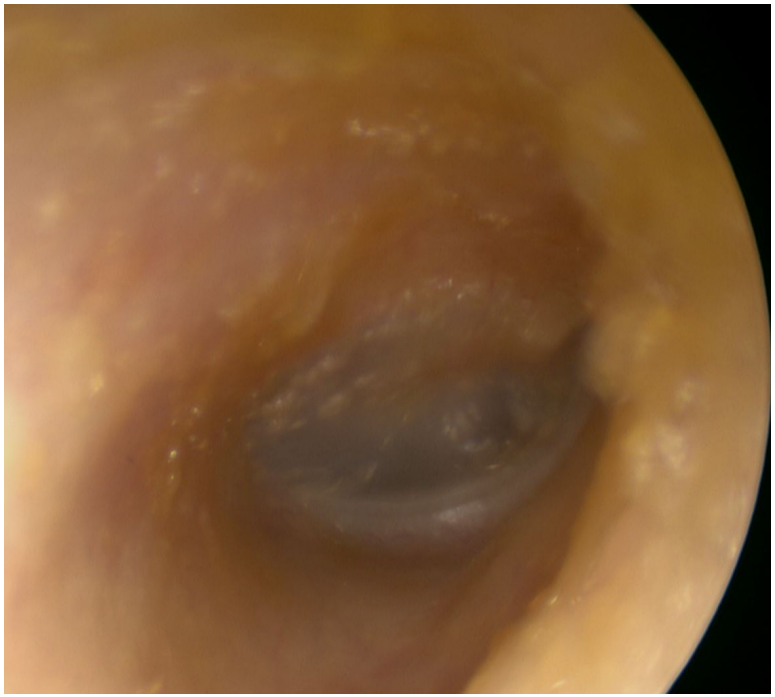

外耳道皮膚に生じた湿疹です
耳を触る習慣のある人に起こりやすく、過度な耳掃除によるものが多い
慢性的な痒みがみられます　かゆみのために、さらに耳掃除をすることで悪循環を来し、時に感染を合併してしまいます
痒みが強い場合にはステロイド含有の外用薬や点耳薬を使用します
感染を併発し耳漏を伴う場合には抗菌薬の点耳などを用いて治療します
あまり耳掃除を頻回にしすぎないようにする必要があります

耳垢栓塞

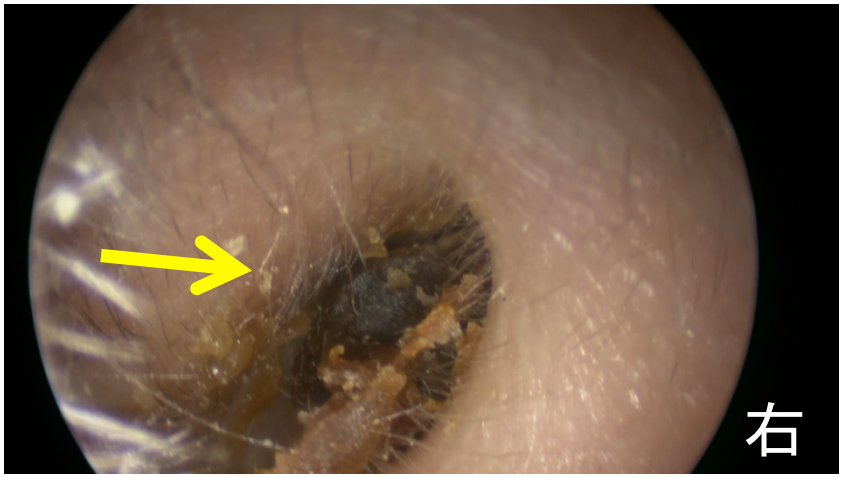

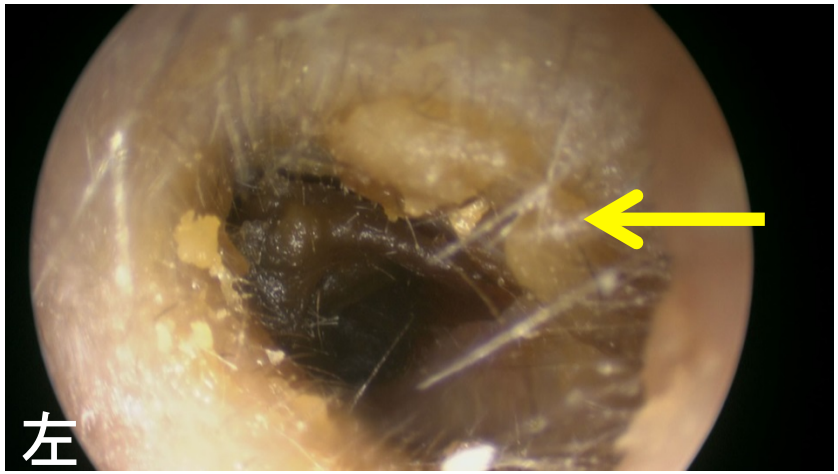

外耳道に充満する暗黒色の耳垢を認め、鼓膜が見えない状態です

摘出後
鼓膜は正常

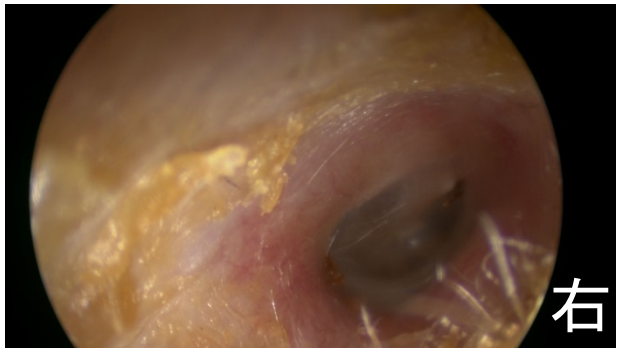

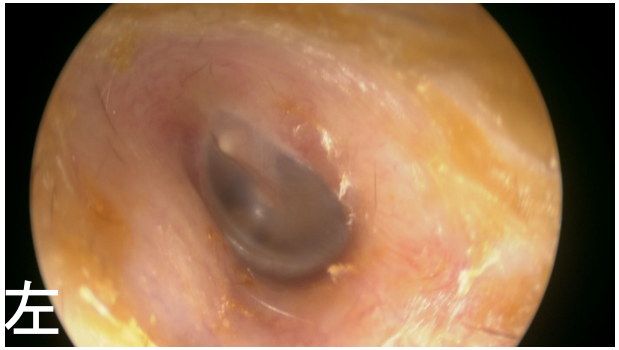

耳垢は、外耳道皮膚の剥奪上皮や耳垢腺や皮脂腺からの分泌物が一緒に固まったもので、この耳垢が外耳道に充満し自然には排出されなくなった状態です
無症状のことも多いのですが、時に耳閉感や難聴を認めます
原則的には摘出が必要です。
固くて取りにくい場合には、点耳薬を用いて柔らかくして吸引を併用して除去します

閉塞性角化症

摘出した角化上皮
剥屑物

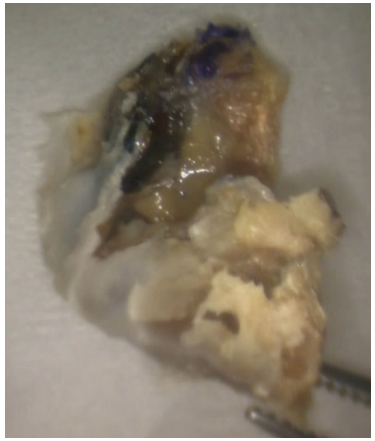

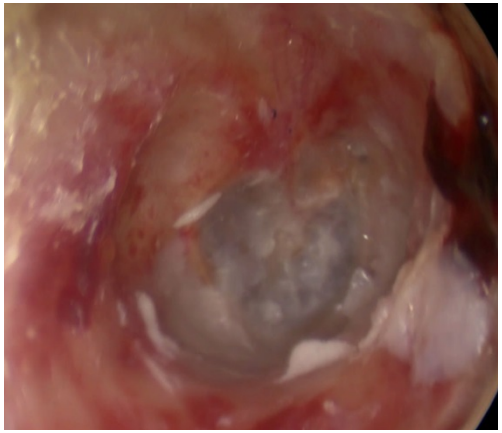

除去後の鼓膜と
外耳道

外耳道表皮から剥脱した剥屑物が異常に蓄積し、外耳道を閉塞する疾患です
まれに蓄積した角化物により外耳道が拡大することもあります
迷走神経刺激が耳垢分泌を亢進させ、表皮角化が更新するメカニズムも考えられています

症状では、耳の掻痒感、疼痛、耳閉感や難聴などが見られます
治療は、まずはたまって硬くなってしまった表皮角化物を除去することが必要です
除去後の外耳道は、ただれて痂疲などが付着しているため清掃、洗浄し、必要に応じてステロイドや抗菌薬の軟膏を塗布します

拡大し不整になった外耳道皮膚は自浄作用が欠如しやすく再発しやすいため、痂疲が堆積しないように定期的な診察と処置を行います

耳介血腫

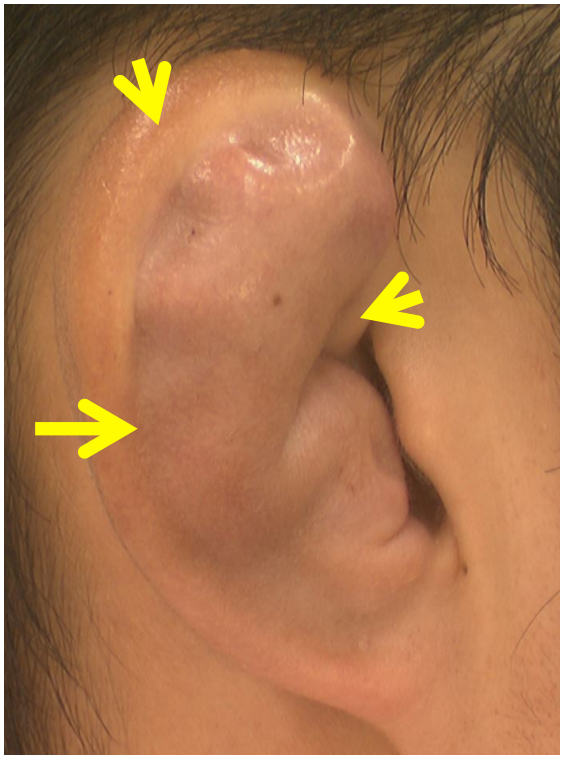

耳介の外傷（打ったり、強くこするなど）時に皮膚と軟骨の間がはがれて、その間に血液成分が貯まった状態です

接触競技のスポーツ選手に時に見られます

穿刺（針を刺して中の血液を抜く）または切開をして血液成分を抜き、その後皮膚と軟骨の間が浮かないようにしっかりと圧迫し固定します

反復刺激によっては再発することが多い

先天性耳瘻孔

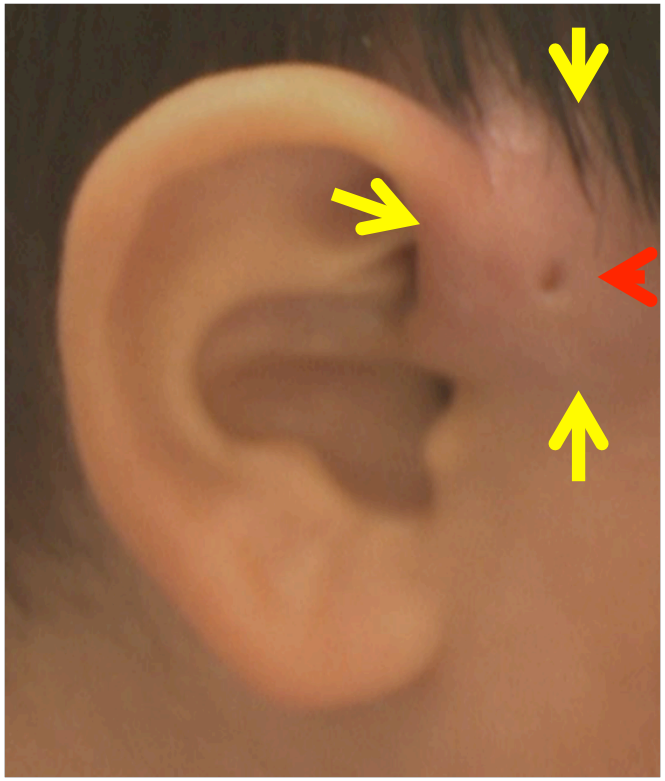

胎生期の耳介形成不全に伴うもので、耳介及びその周囲に存在する瘻孔です
袋状の物が皮膚の下にあり、その袋の出口が耳介の前上方などに開いています
無症状であれば経過観察のみでもかまいませんが、感染を繰り返す場合には
消炎後に手術で袋ごと摘出します
感染時には抗菌薬を投与しますが、膿瘍形成時には時に切開が必要な場合
もあります

外傷性鼓膜穿孔

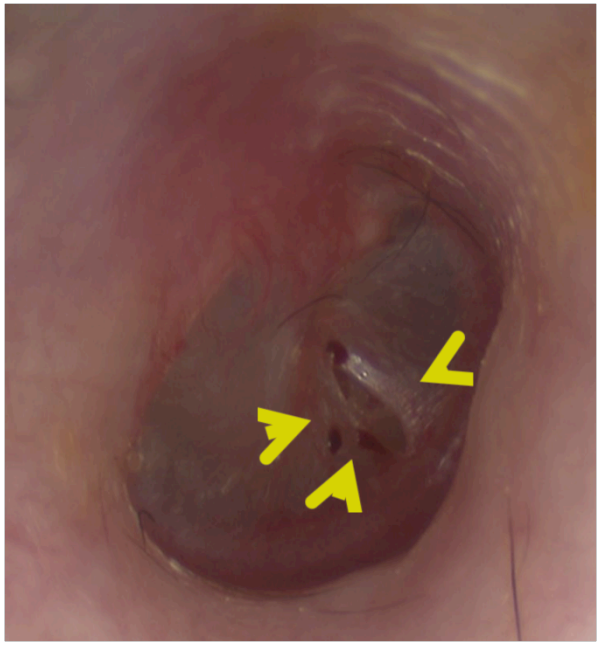

顔面や頭部などへの外力（打撲、殴打、外傷など）により鼓膜に生じた穿孔です
耳かきによる直接の鼓膜外傷によるものもあり、その際には鼓膜の内方にある耳小骨や、内耳に障害を起こしていないかチェックが必要です
新鮮例で穿孔が小さい場合には、自然閉鎖が期待できるため、抗菌薬を使用し感染を防止しながら経過を見ます（保存療法）
自然閉鎖が見られない場合には手術によって鼓膜閉鎖を図ります（手術療法）
内耳障害を合併してる場合には緊急手術が必要な場合もあります
上の写真は、ボール競技中にボールが側頭部に当たり受傷したものです
保存加療にて穿孔は閉鎖して軽快しています

急性中耳炎

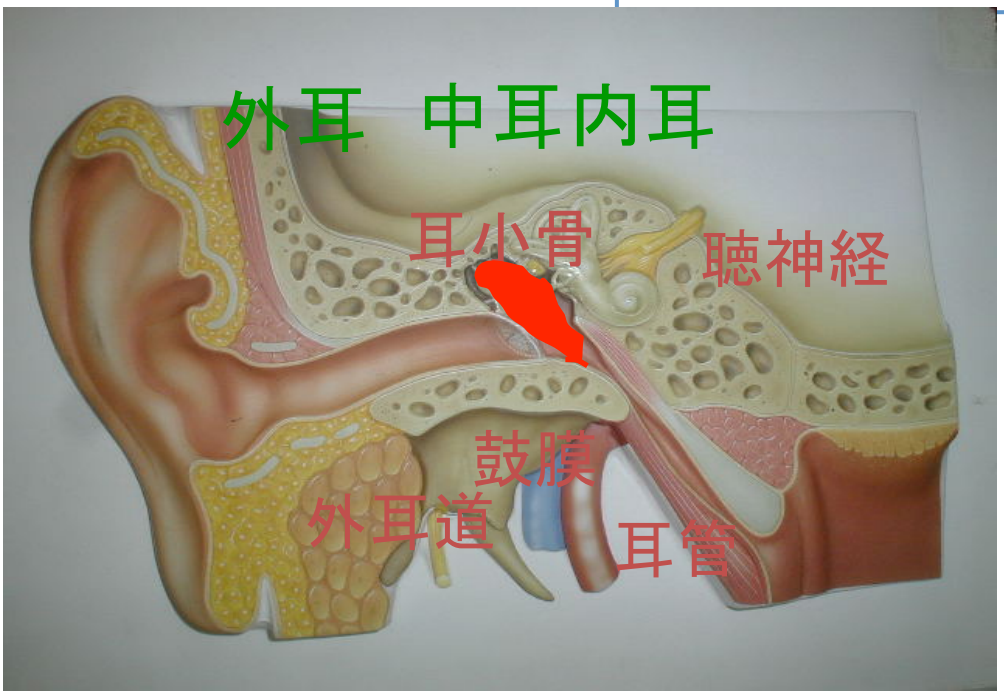

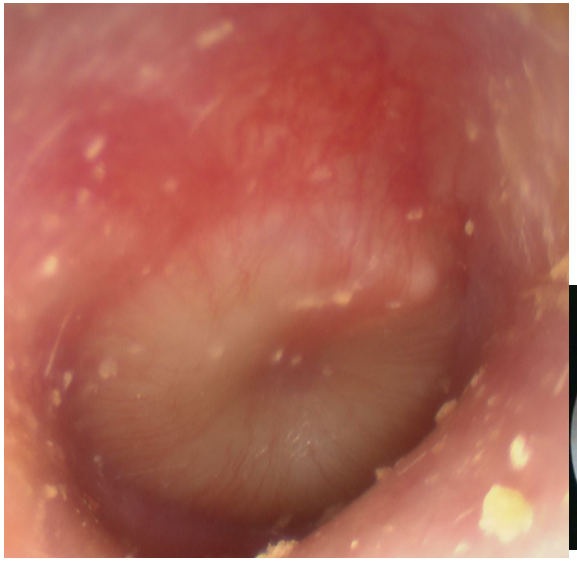

赤く腫れあがり中に膿が貯まっている

正常鼓膜

子供さんが、風邪などの上気道の炎症の後に、急に耳が痛くなり、熱を出して泣き出してしまうことがしばしばあります

ガイドラインでは、「急性中耳炎」とは「急性に発症した中耳の感染症で、耳痛、発熱、耳漏を伴うことがある」と定義されています

ウイルスによるものもありますが、細菌感染によるものが多く、鼻水、発熱などの上気道炎の治療と共に、抗菌薬を用いた治療を行います

年齢、症状、鼓膜所見をもとに重症度を規定し、これに応じて薬（抗菌薬など）や鼓膜切開などを併用して治療を行います

滲出性中耳炎

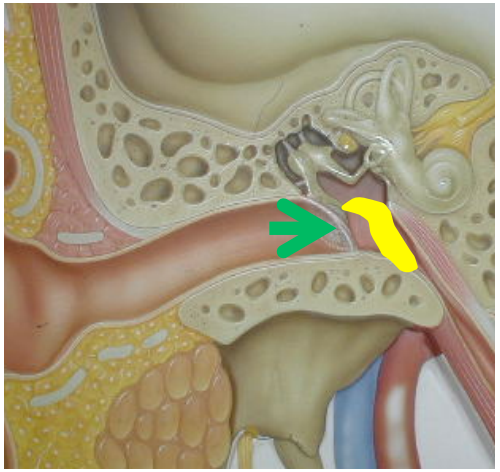

中耳腔に黄褐色の貯留液が見られ、
鼓膜が内にへこんで（陥凹）いる為
耳小骨が突出したように見えます

鼓膜の内側の「中耳」と呼ばれるところに、感染などにより慢性的な炎症（中耳炎）が起こり、液体（滲出液）が溜まっている状態です

鼓膜の奥に液体がたまると、鼓膜の振動が悪くなり聞こえが悪くなったり、耳がふさがった感じ（耳閉感）がおこります

難聴や鼓膜の変化がない場合には自然に治ることも期待できるため、発症から3か月くらいは必要な検査や鼻の治療をしながら経過を見ていきます（保存療法）
3か月たっても治らない場合には、自然に治らない可能性があるため鼓膜換気チューブを挿入するなどの手術を行います

風邪や鼻副鼻腔炎などがきっかけになることがあり、これらも同時に治療します

慢性中耳炎

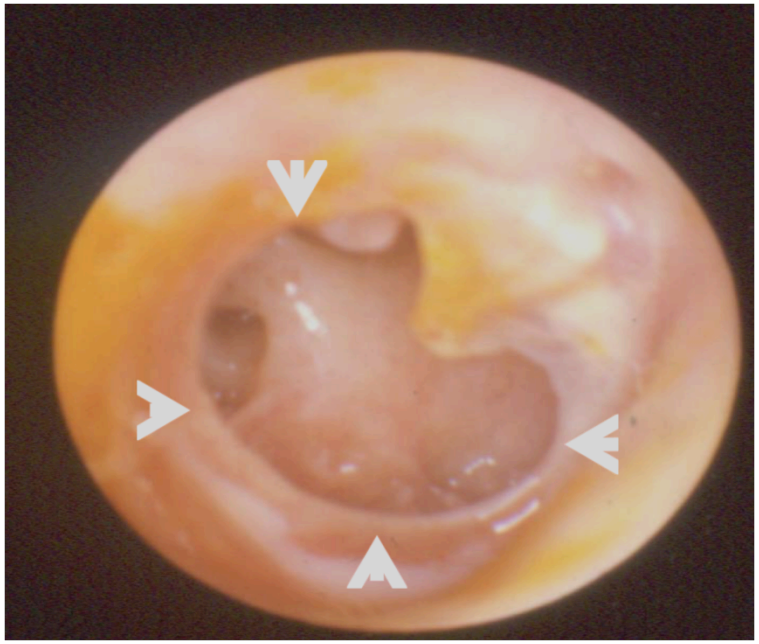

中耳炎を長い間繰り返したために鼓膜に穴（穿孔）が残り、この穴のために慢性的に中耳の感染を繰り返すものです

鼓膜に穿孔が残るために、風邪を引いたり、耳の中に水が入った時には感染を起こすので「耳漏」がみられ、また鼓膜に穴があるため聞こえにくい状態「難聴」が持続します

耳漏がある時には、抗菌薬の内服や点耳を使用し保存的に加療します
鼓膜穿孔の閉鎖に対しては、手術療法が必要になります
鼓膜の穿孔のみで鼓室内の状態がほぼ正常の場合には、鼓膜の閉鎖のみで対応が可能であり「鼓膜形成術」も適応であり、耳内の操作で済む場合もあります
多くの場合では、炎症を繰り返す中耳の感染巣をしっかり清掃し（感染制御）、耳小骨と鼓膜の穴の修復を含めて音を内耳にしっかり伝えて聞こえをよくする（中耳伝音機構の修復）ために、「鼓室形成術」を行います
近年内視鏡下手術（TEES）を行う施設もあります

耳内法による鼓膜形成術

鼓膜にあいた穴（穿孔）

穿孔縁を新鮮化（傷を付けて
血がでるような新鮮な状態にします）

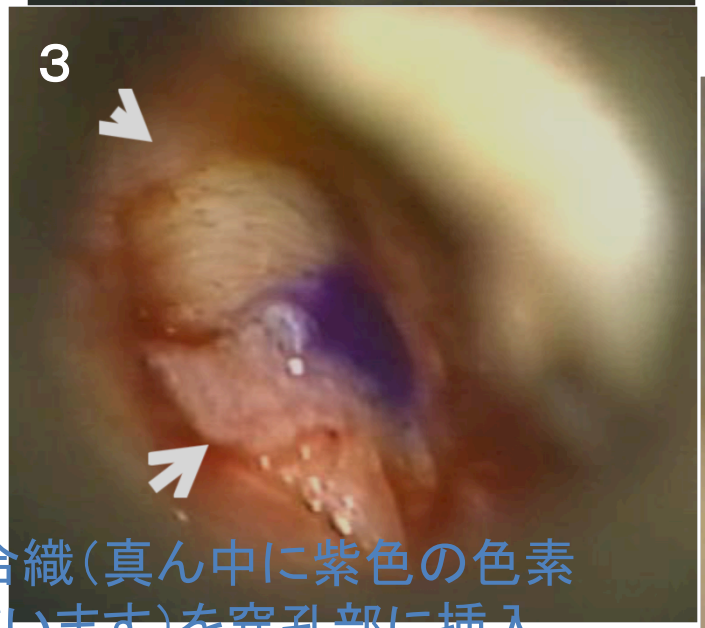

皮下結合織（真ん中に紫色の色素
をつけています）を穿孔部に挿入
（鼓膜の穴を閉じる）

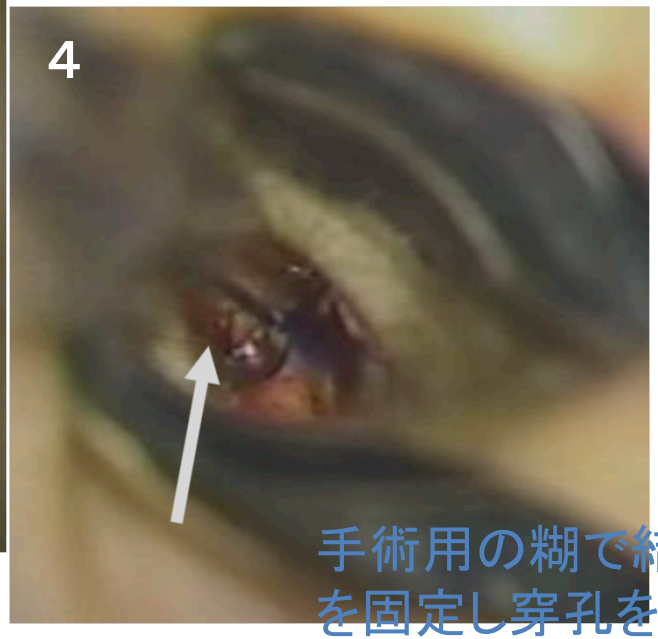

手術用の糊で結合織
を固定し穿孔を閉鎖する

中耳真珠腫

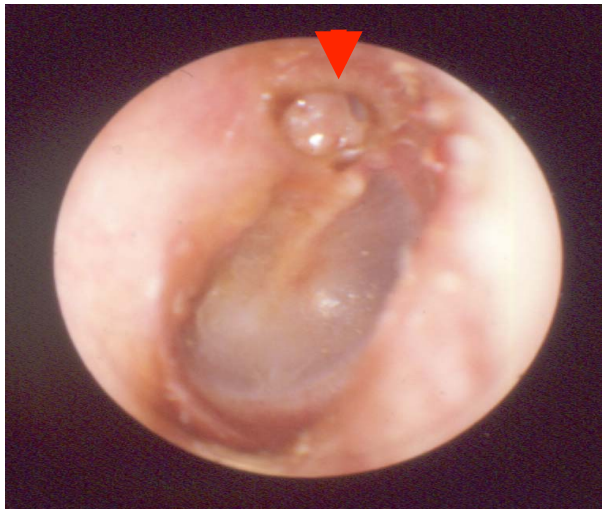

鼓膜上方の陥凹と骨欠損

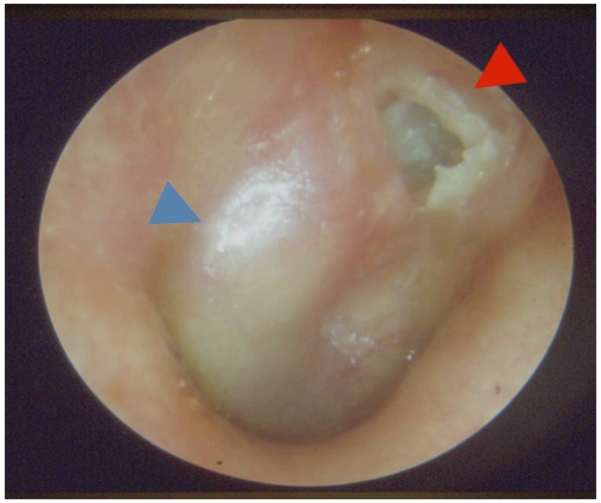

上鼓室より進入した真珠腫が乳突蜂巣より鼓膜後上部へ至り腫脹

鼓室から乳突腔に侵入した角化扁平上皮が内部に角化物を蓄積しながら進行性に拡大する病態です

鼓膜、外耳道皮膚が起源となる後天性と、先天性に分かれます

中耳腔内に進入した真珠種は炎症による刺激のために嚢状の塊として拡大し、周囲の骨組織を破壊して拡大していくために、放置すると重大な合併症（めまい、難聴、顔面神経麻痺など）を併発することがあります

症状では、耳漏、難聴（伝音性、進行すると感音性）、前庭症状（めまい）、さらに進行すると側頭骨内合併症（顔面神経麻痺など）をおこします

治療は、手術による摘出であり、その際に聴力の保存と外耳道の形態改善に対する配慮が必要です　また時に再発することがあります

骨破壊を伴った中耳真珠種のCT所見

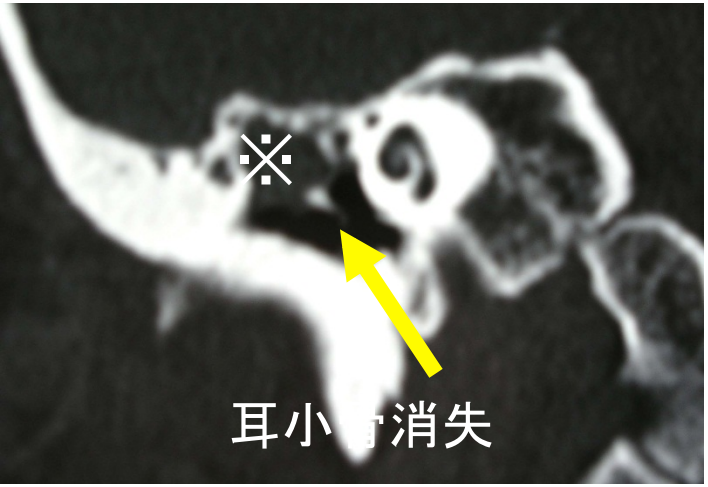

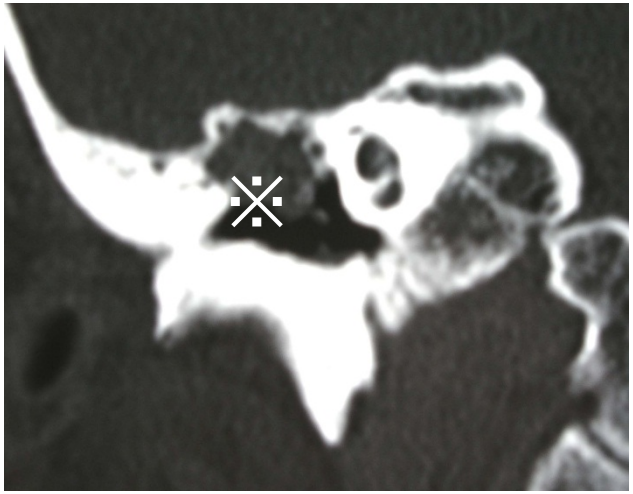

正常側頭骨CT

中耳腔には空気を認め
CTでは黒く見えます

天蓋の骨破壊

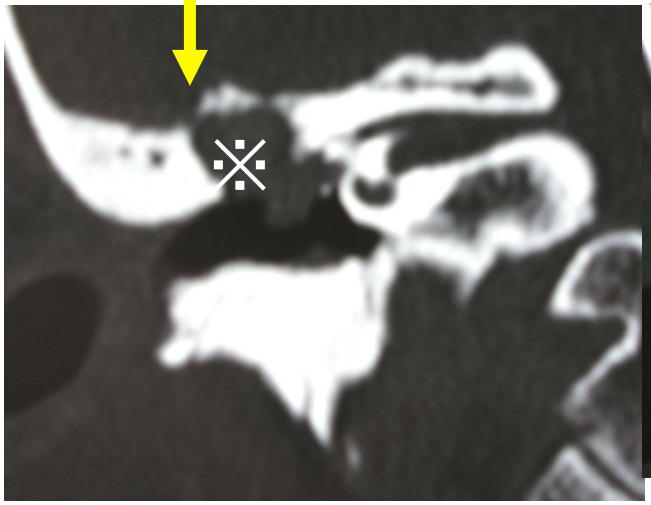

外側半器管の骨欠損

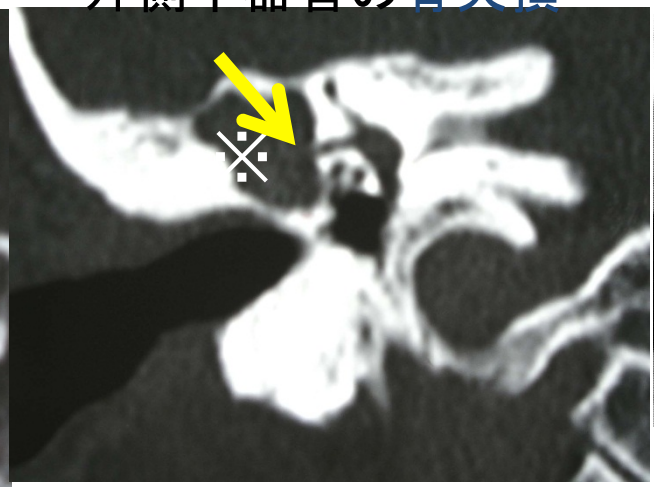

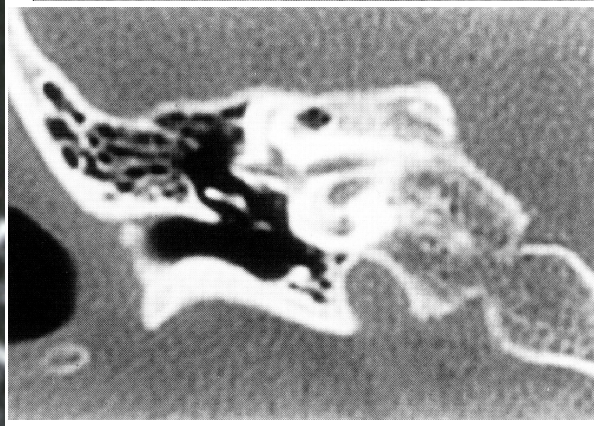

中耳腔に灰色の軟部組織（真珠腫、※）を認め、
耳小骨や上方天蓋および外側半規管周囲の骨破壊を認める

先天性真珠腫

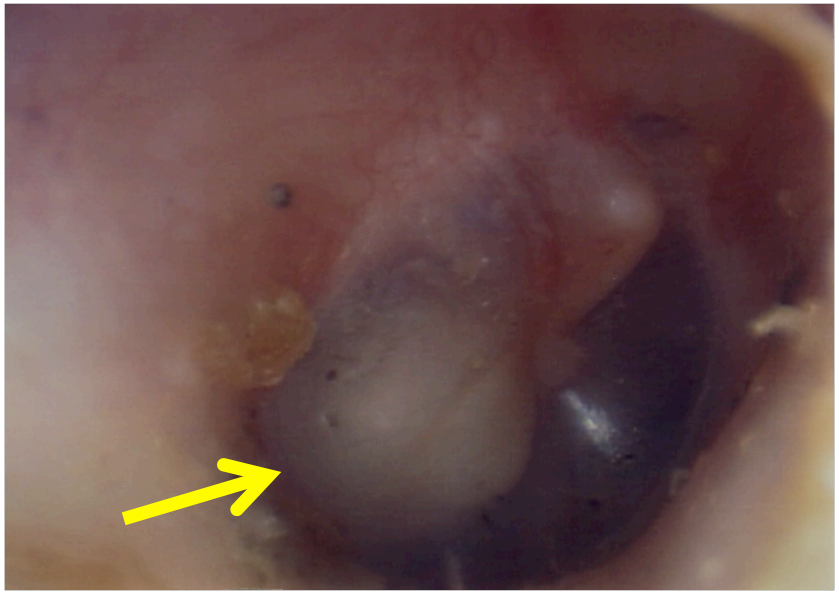

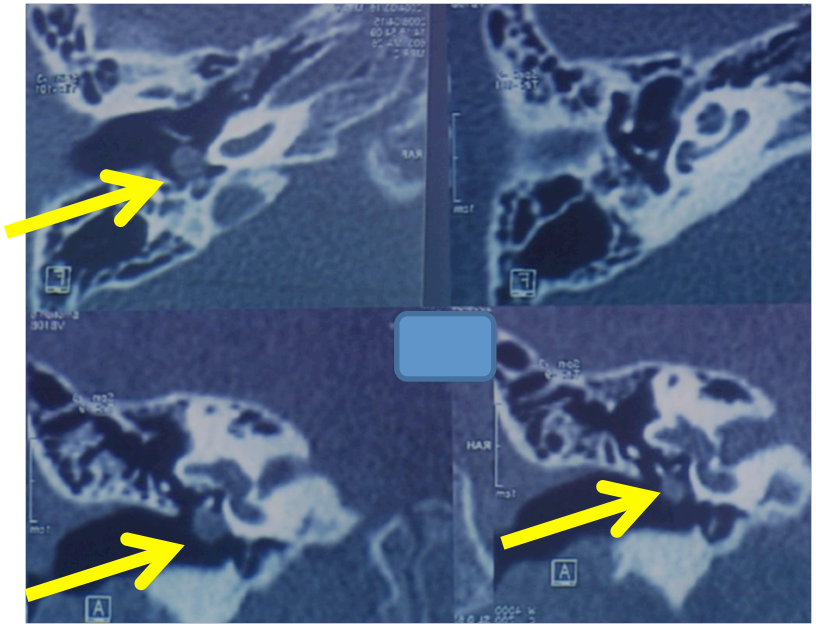

胎児期の外胚葉性組織の遺残、迷入によるものです

Derlackiの診断基準、①鼓膜が正常、②中耳感染の既往がない、③胎生期の扁平上皮の迷入、未分化組織の扁平上皮化生により発生、が用いられてきましたが、中耳感染の既往がないものは少ないため、現在学会で扱う際には

「中耳腔内に先天的に発生する鼓膜・外耳道と連続性のない真珠腫

鼓膜の穿孔や陥凹を伴う例は原則として含めない」とされています

治療は後天性と同じく、真珠腫塊の摘出です　後天性に比較して限局した症例も多く、また小児例も多いため、手術に際してはより低侵襲のものが望まれます

上の写真では、鼓膜後方に白色病変が（黄色矢印）あり、外耳道後壁を保存した手術により摘出しています

比較的まれな耳の病気

小耳症、外耳道閉鎖症・狭窄症

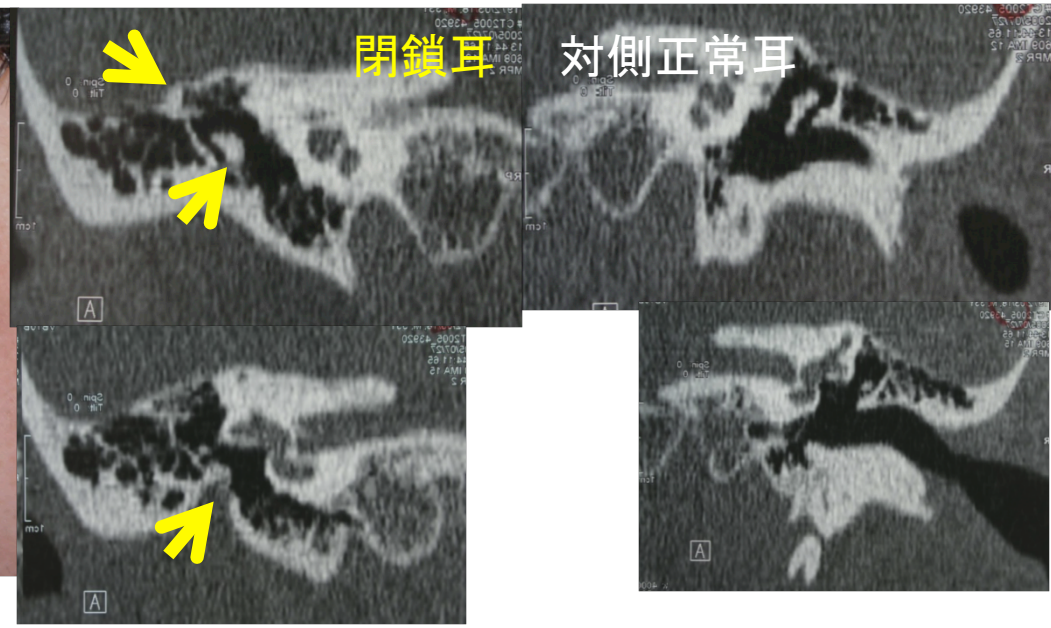

外耳道は骨性に閉鎖しており耳小骨の形態異常が見られるが、内耳の形態は保たれている

胎生期の発生異常により耳介及び外耳道と耳小骨の形態異常をきたしたものです
耳介、外耳道鼓膜と耳小骨の一部は第一鰓弓由来であり、耳小骨の一部と顔面神経管は第二鰓弓由来のため、耳介と外耳道の形態異常が合併することがある
一側か両側か、耳介の形態異常の程度、外耳道の狭窄か閉鎖か、難聴の程度はどうかといった点を考慮し、軽度で一側性は経過観察を行うが、
両側性で聴力が悪い場合には手術を行う場合もある
耳介形成は軟骨の発育を見ながら、形成外科で行うことが多い

線維性骨異形成にともなう外耳道狭窄

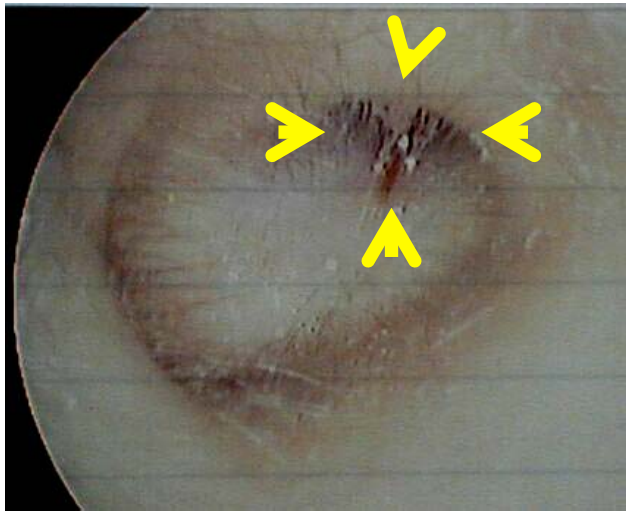

狭小化した外耳道

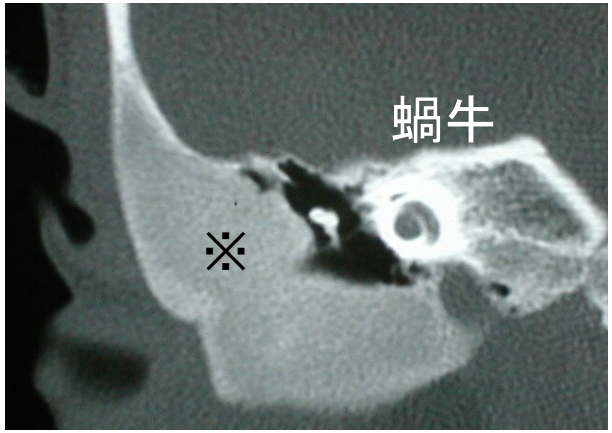

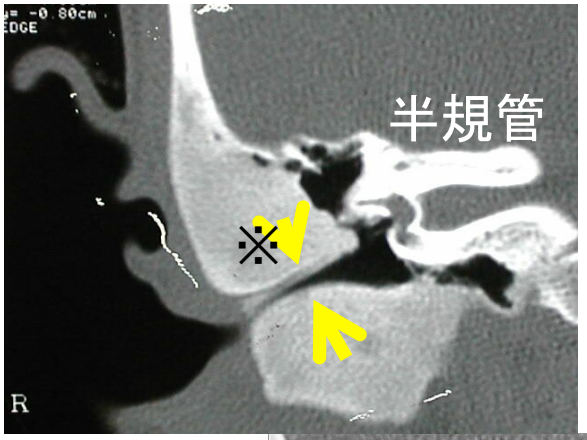

側頭骨はすりガラス状陰影（※）を示すが
鼓室腔は含気を示す

正常CT

思春期から若年成人に見られる病因不明の骨腫瘍類似疾患のひとつです
病理学的に幼若な骨形成を伴う線維性組織の増生による正常骨の置換を示します
病変が一つのもの（単骨性）と複数のもの（多骨性）に分かれ、病変は頭蓋骨（頬骨、上顎骨など）、大腿骨、肋骨などに発生します
無症状のものも多く、CT検査では骨膨隆性変化を伴い、内部が特徴的なすりガラス状所見として認められます
上の写真では、側頭骨の病変のために外耳道の狭窄を認めます

急性乳様突起炎

左耳介が立ち上がって見える（耳介聳立）

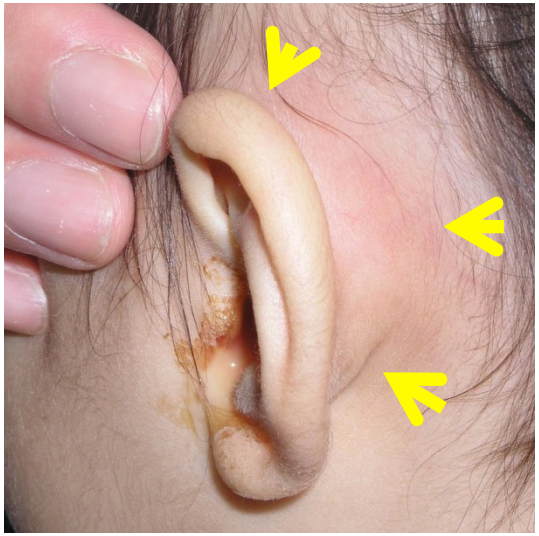

急性中耳炎から化膿性病変が乳突洞内へ進行し乳様突起の薄い骨壁を破壊し耳後部の皮下に炎症が波及し膿瘍を形成したものです

乳様突起の外側に骨膜下膿瘍を生じると、側頸部の腫脹、疼痛を生じます

症状では、耳痛、発熱、難聴と共に耳介が立ち上がるように（耳介聳立）なります

起炎菌としては、肺炎球菌、連鎖球菌、黄色ブドウ球菌、インフルエンザ菌が多い

治療では、まず抗菌薬の全身治療を行います

膿瘍が形成されていれば切開排膿を行います

経外耳道的には鼓膜切開と鼓膜換気チューブ挿入を行い、耳後部切開による骨膜切開、さらに必要に応じて乳突削開術を行います

再発性多発軟骨炎

耳介軟骨の発赤と腫脹を認めます

全身の軟骨や糖と蛋白質の複合体であるプロテオガングリオンを多量に含む組織（耳、鼻、眼、気管、血管、関節など）が、再発性かつ進行性に侵され、多彩な症状を呈する慢性炎症性疾患です

原因は不明であり、軟骨に免疫グロブリンが付着し、血清抗II型コラーゲン抗体が陽性のことが多く、軟骨組織に対する自己免疫異常の関与が想定されています

MacAdamら診断基準(1976)では、1.両側性反復性耳介軟骨炎、2.非びらん性炎症性多関節炎、3.鼻軟骨炎、4.眼の炎症（結膜炎、角膜炎、強膜炎など）、5.気道軟骨炎（気管、喉頭）、6.前庭蝸牛障害（難聴、眩暈）

上記のうち3項目以上を満たし、病理学的に確定されたもの、とされています

病理組織検査では、軟骨細胞の変性壊死、炎症細胞の浸潤などを認めます

治療は、ステロイド剤や免疫抑制薬を使用します

高位頸静脈球症

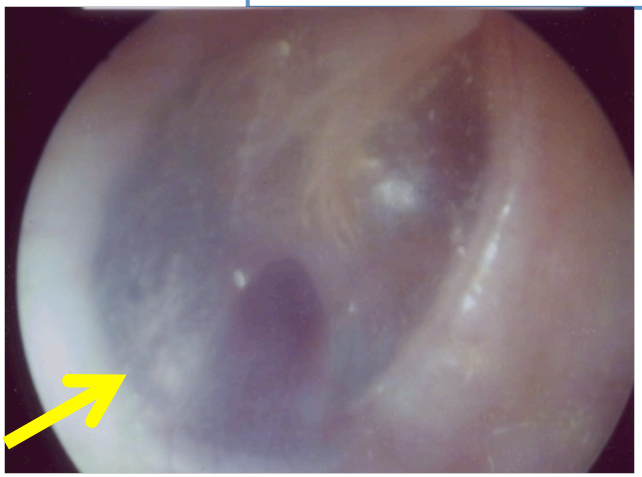

鼓膜内下方に突出する暗赤色の腫瘤

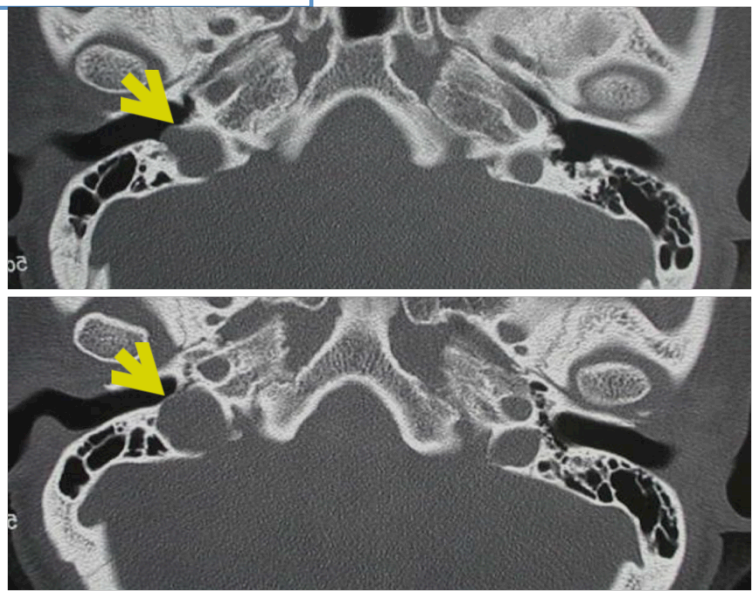

鼓膜輪下縁を越えて中耳腔に頸静脈球が突出するものとされています

側頭骨CTでは、頸静脈窩が正円窓窩-蝸牛基底回転レベルを超えて錐体内側に突出したもの、頸静脈球が内耳道を越えるものなどとして示されます

右側に多くみられ、その理由としてvena cava systemの非対称性のため、S状静脈洞が右側太い、右頸静脈球のほうがvolumeがあるなどが挙げられます

成因では、1.胎生期からの頭蓋内静脈系の 一側の狭窄、2.対側の横静脈洞-S状静脈洞-内頸静脈の血流増加、3.鼓室下後壁の形成不全などが想定されています

症状では、前庭水管や内リンパ嚢の圧迫による内リンパ水腫、や内耳道への直接圧迫による感音難聴やめまい、および鼓膜や耳小骨に接触したり干渉することで生じる伝音難聴があります

コレステリン肉芽腫

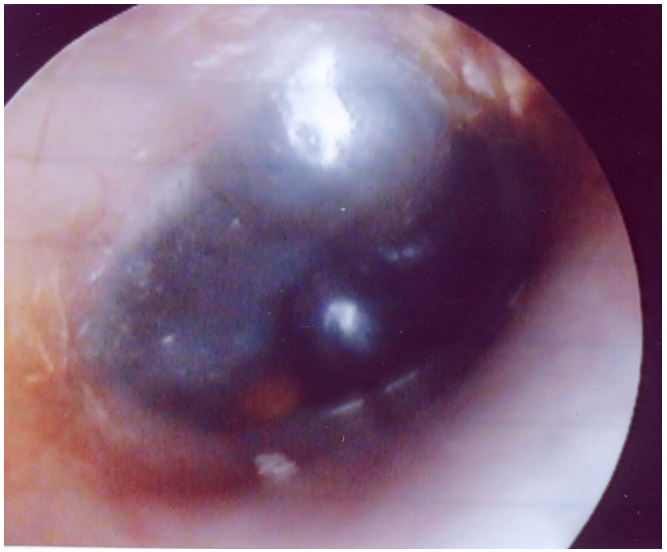

鼓膜の膨隆及び青色鼓膜

中耳の特発性の出血から析出したコレステリン結晶に対する異物肉芽腫です

一般の滲出性中耳炎に比べて感染の要素が少なく、耳管機能の低下も関与しています

コレステリンの貯留のために、鼓膜は青色を示し、聞こえが悪くなります

治療としては、手術（乳突削開術など）により嚢胞を開放し局所を清掃し、ドレナージを図ります

鼓膜換気チューブ留置の後に、コレステリン肉芽腫の旺盛な無菌性炎症とそれに伴う滲出液の産生、分泌を抑えることと、粘膜の炎症を軽減させ耳管機能改善を目的としてステロイド投与を使用するとした報告もあります

側頭骨CT

側頭骨MRI

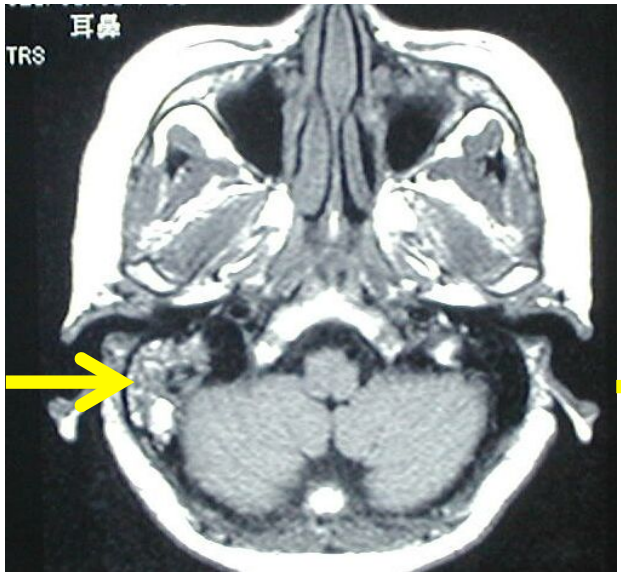

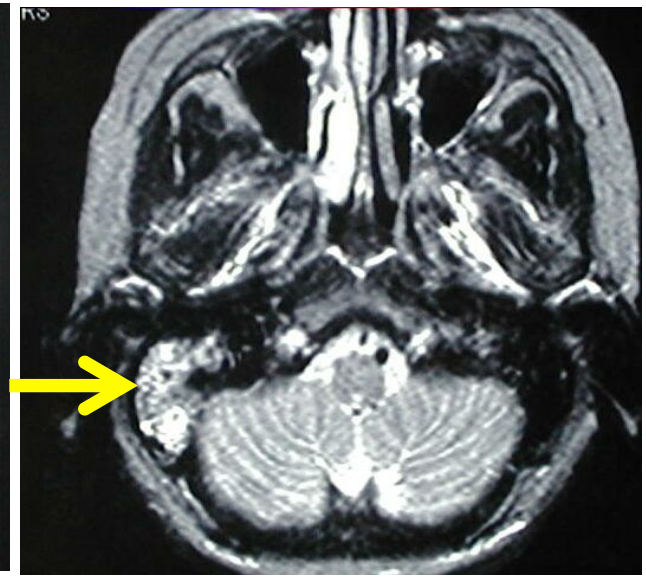

鼓室内は軽快しているが、乳突蜂巣に残存する粘膜病変

正常側頭骨CT：
鼓室、乳突蜂巣には空気を認め黒くなっています

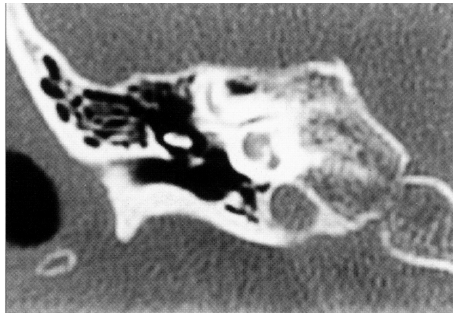

好酸球性中耳炎

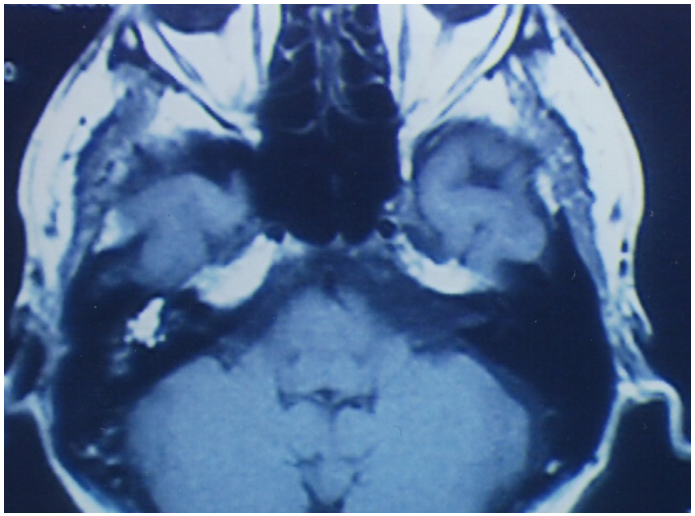

著しい好酸球の浸潤とニカワ状の耳漏を特徴とした難治性の慢性中耳炎で、気道粘膜の一つとして中耳粘膜に好酸球の慢性炎症を生じたものです

特徴としては年齢は40—60歳代に多く、性別では女性に多[9]みられます

症状では、ニカワ状の耳漏と中耳貯留液が特徴的であり難聴や耳閉感を伴います

診断では、中耳貯留液や耳漏からの好酸球の検出が重要であり、抗菌薬などによる従来の中耳炎治療に抵抗を示し、しばしば気管支喘息や鼻茸を合併します

鑑別診断としては、好酸球性肉芽腫性多発血管炎や好酸球増多症候群などです

通常の抗菌薬などにより治療に反応が少なく、ステロイドや抗アレルギー薬を使用したり、鼓室腔をヘパリンを用いて洗浄したりします

結核性中耳炎

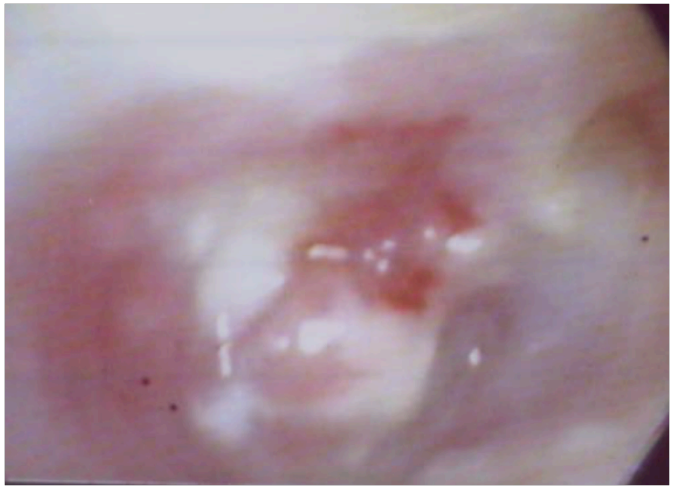

鼓膜直上に剥離困難で壊死性の白苔が付着
耳漏の抗酸菌染色およびPCR法にて結核菌を検出

結核菌の感染による経耳管感染（まれに血行性）による中耳炎です
症状では、耳漏、難聴が多く、通常の抗菌薬による治療に抵抗を示す難治性中耳炎であり、局所的には鼓膜、外耳道に剥離困難で、易出血性で汚い白苔や肉芽が付着しています
臨床経過および局所所見から結核病変を疑った場合、耳漏の抗酸菌塗抹染色、培養検査や結核菌PCR検査による検査を行います
肉芽病変からの組織検査は有用であり、結核に特徴的な乾酪壊死やランゲルハンス巨細胞、Ziehl-Neelsen染色での結核感染所見、さらには血液検査でのクヲンティフェロン検査などを行います
治療では、基本的には肺結核に準じた治療を行います

結核性中耳炎の臨床像

1. 年齢:若年者と高齢者の二峰性
2. 既往歴、家族歴：結核
3. 症状:耳漏（各種抗生剤治療に対し難治）、耳閉塞感
   顔面神経麻痺、痛みや発熱なし
4. 鼓膜所見:鼓膜、外耳道に白苔の付着（剥離困難で、易出血性、）
   外耳道の狭窄、鼓膜、外耳道に肉芽形成、多発性鼓膜穿孔
5. 検査①聴力検査:骨導値の低下
   ②細菌検査:結核菌の検出
   塗沫染色:短時間、結核菌培養：4-8週間、PCR法:短時間
   ③Quanti FERON(QFT),T-SPOT.TB
   ④病理組織検査：ランゲルハンス巨細胞、乾酪壊死、類上皮細胞肉芽腫
6. 治療:
   抗結核剤による保存的治療
   時に手術：抗結核剤治療後や聴力の保存及び顔面神経麻痺への対応として
7. その他:
   ①結核予防法による届出:
   最寄りの保健所へ二日以内、家族内、集団発生の予防
   ②消毒:ステリーハイドに浸漬し、滅菌水で洗浄
   ③感染源:肺結核の2次感染：　上咽頭病変の存在

ANCA関連血管炎性中耳炎

OMAAV : otitis media with antineutrophil cytoplasmic antibody

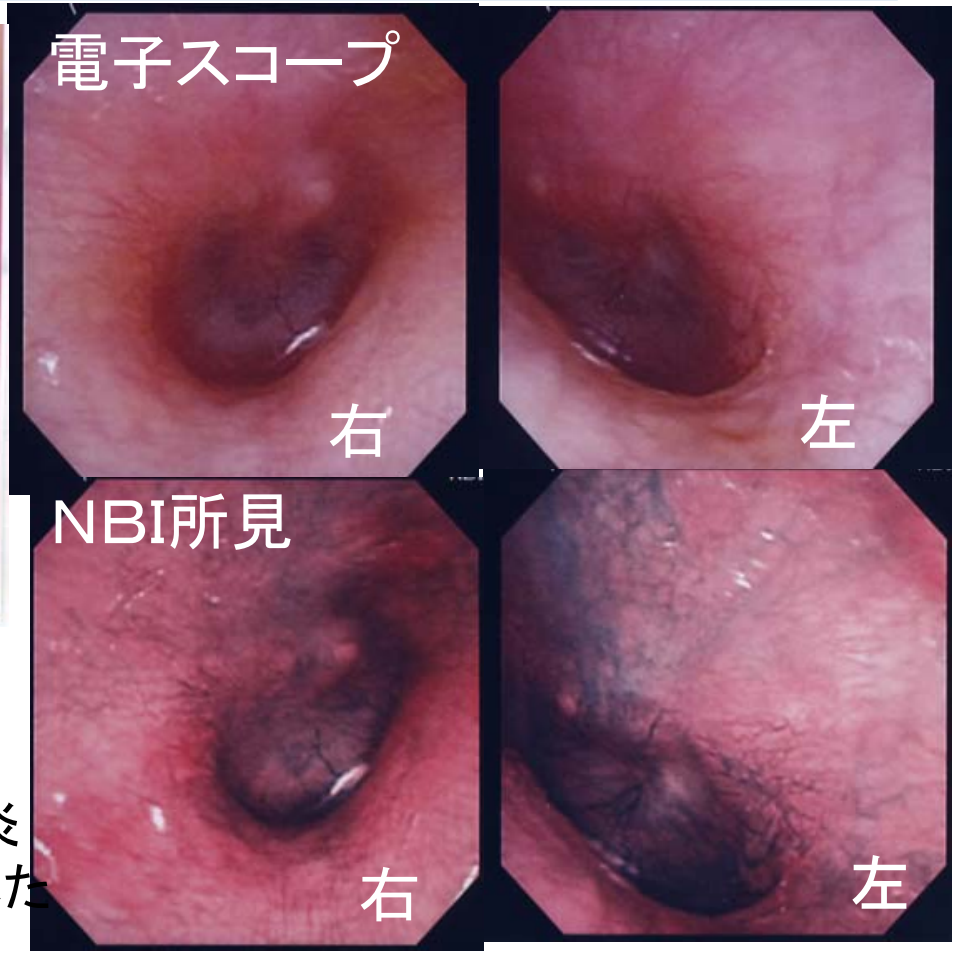

耳閉感を認め、前医にて滲出性中耳炎として加療をされたが難治のため受診した

鼓膜は混濁し、混合性難聴を認めた。

精査の結果、ANCA抗原陽性で、さらに肥厚性硬膜炎の併発を認め、ANCA関連血管炎性中耳炎としてステロイド加療を行った

ANCA関連血管炎性中耳炎(OMAAV)診断基準

以下のA),B),C)のすべてが該当する場合OMAAVと診断する

A)臨床経過（以下の２項目のうち、１項目が該当）

１．抗菌薬または鼓膜換気チューブが奏功しない中耳炎

２．進行する骨導閾値の上昇

B)所見（以下4項目のうち、1項目が該当）

1. すでにANCA関連血管炎と診断されている
2. 血清PR3-ANCAまたは血清MPO-ANCAが陽性
3. 生検組織で血管炎として矛盾のない所見（①②のいずれか）がみられる
   ①巨細胞を伴う壊死性肉芽腫性炎、②小・細動脈の壊死性血管炎
4. 参考となる所見、合併症または続発症（①―⑤のうち1項目以上が該当）
   ①耳以外の上気道病変、強膜炎、肺病変、腎病変、②顔面神経麻痺、③肥厚性硬膜炎、④多発性神経炎、⑤副腎皮質ステロイド（PSL換算で0.5―1mg/kg)の投与で症状・所見が改善し、中止すると再燃する

C)鑑別診断（以下の疾患が否定）

①結核性中耳炎、②コレステリン肉芽腫、③好酸球性中耳炎、④腫瘍性疾患（癌、炎症性線維芽細胞腫など）、⑤真珠腫性中耳炎、⑥悪性外耳炎、頭蓋底骨髄炎、⑦ANCA関連血管炎以外の自己免疫疾患による中耳炎および内耳炎

難治性中耳炎の鑑別診断

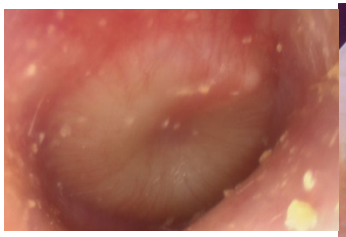
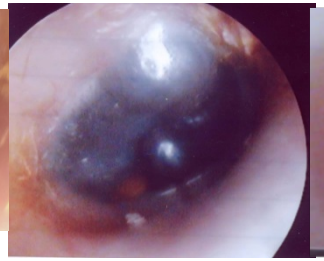
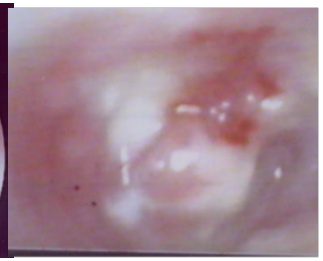

	細菌性中耳炎	コレステリン肉芽腫	結核性中耳炎	好酸球性中耳炎	ＡＮＣＡ関連性中耳炎
耳漏	あり	なし、時にあり	あり	あり	あり
鼓膜換気チューブ挿入	反応あり	反応あり	なし	なし,時にあり	なし
抗菌薬反応	あり	なし	なし	なし	なし
TB培養・PCR	陰性	陰性	陽性	陰性	陰性
貯留液中好酸球	なし	なし	なし	あり	なし
血清ANCA	陰性	陰性	陰性	陰性	陽性

グロムス腫瘍

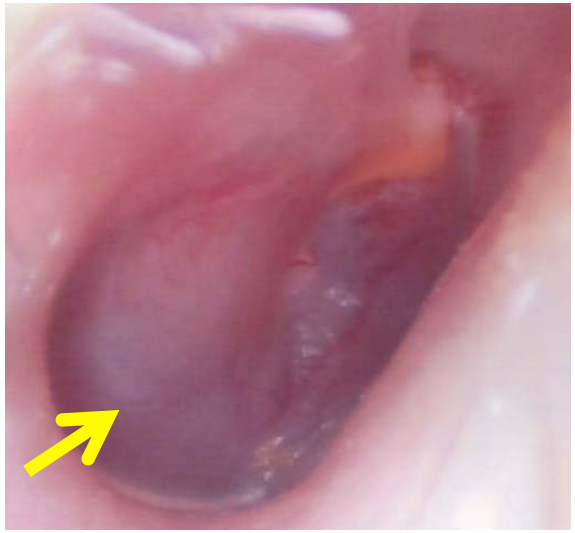

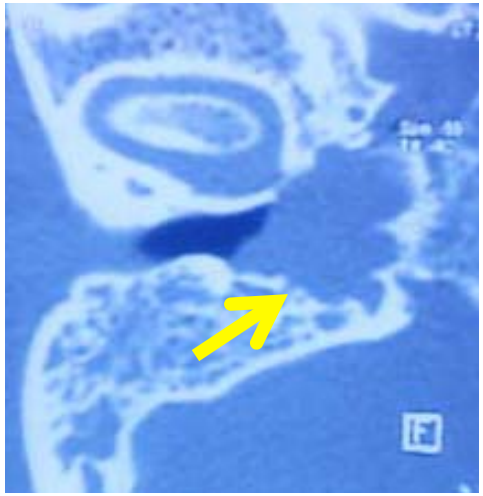

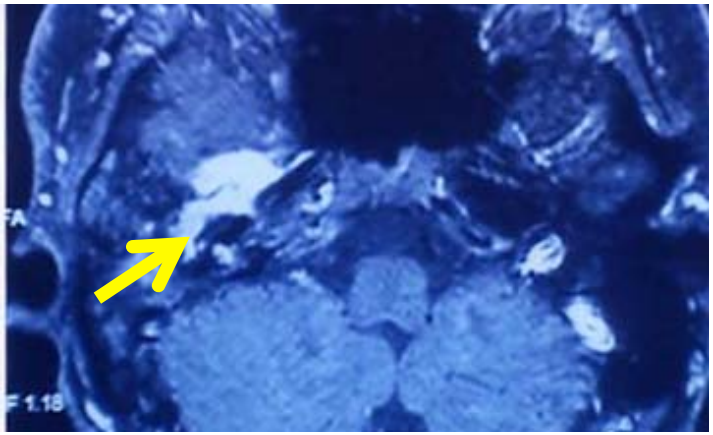

側頭骨内にある傍神経節から発生する傍経節腫という病気です
良性腫瘍ですが、血管が豊富なため出血しやすく神経や血管に沿って骨を壊していく傾向があり、各種の神経症状や脳への影響を起こすこともあります
鼓室の中に限局するものと頸静脈孔から周囲へ及ぶ進行例もあります
また時にある種のホルモンを作る場合もあります
心臓の拍動と同じの拍動性耳鳴や難聴を認め、鼓膜を通して裏に赤い腫れものを認めます
画像検査では、鼓室腔および頸静脈周囲に骨を壊すような軟部陰影がみられ造影効果が強く血流が豊富なことが伺われます
良性腫瘍ではありますが進行すると重篤な症状を起こすため、基本的には手術が望まれます　手術の負担も考慮して慎重に対応します

放射線骨壊死

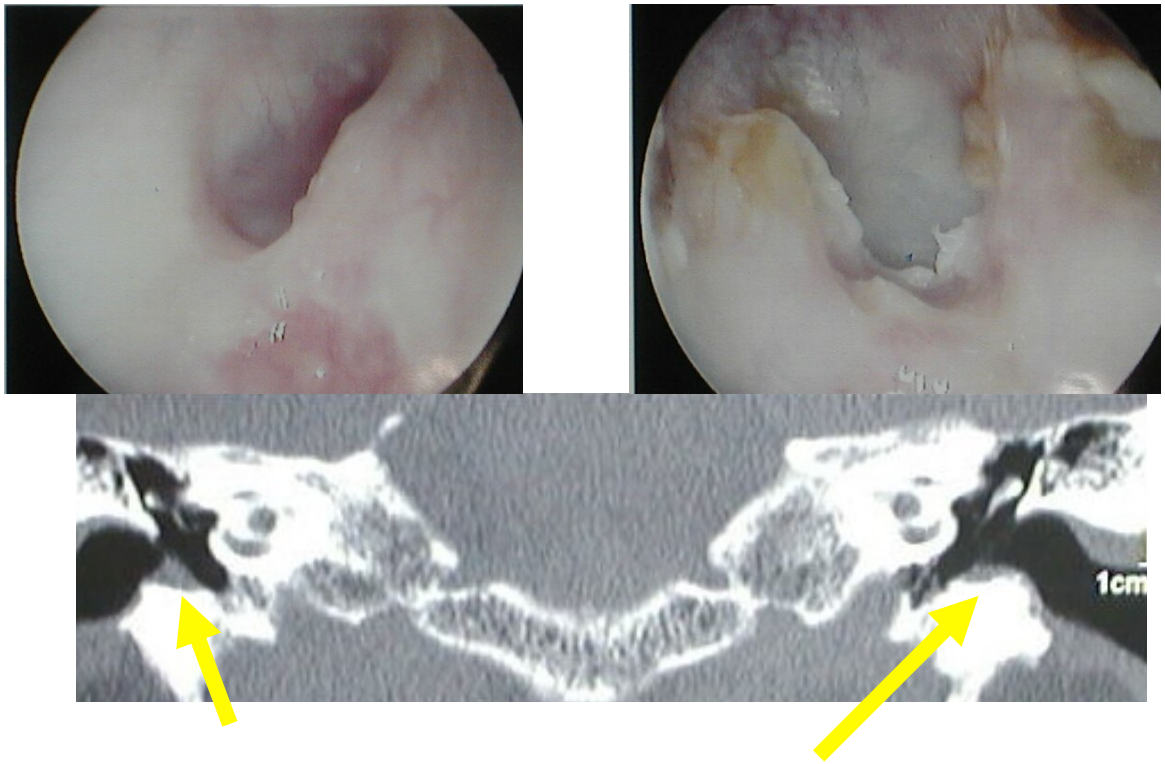

放射線治療は悪性腫瘍に対する治療において有用な治療法ですが
治療後長期に経過した後に、「放射線骨壊死」という後遺症を生じる場合があります
耳鼻咽喉科領域でも、側頭骨周囲に放射線治療をした後、外耳道の骨部が
骨髄炎や壊死をおこし外耳道の骨が露出してしまい難治性の外耳炎、骨髄炎を
起こすことがあります
局所の清掃洗浄を行いますが、感染を繰り返し難治性です

外耳道癌　扁平上皮癌

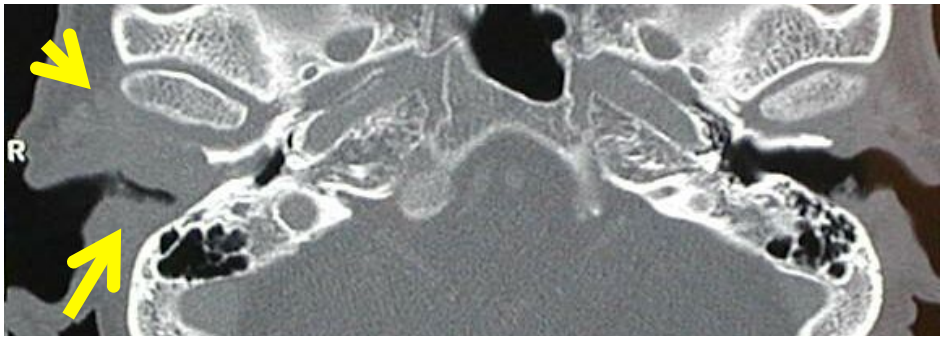

右外耳道前方の骨が崩れており
外耳道全体が腫れて腔がつぶれています

外耳道の皮膚から発生した悪性腫瘍です
初期には、耳痛、耳漏、掻痒感といった症状ですが、進行すると血性耳漏となり周囲に進展すると耳痛も強くなり、顔面神経麻痺をきたすようになります
外耳道の腫瘍性病変からの組織検査で診断されます
治療は、手術、放射線治療などを行います
骨に囲まれた部位のために放射線治療の効きがやや悪く、放射線単独での治療では根治困難のことが多く、周囲の骨を含めた切除が必要となります
手術が困難な場合には粒子線治療なども行います

外耳道癌（腺様嚢胞癌）

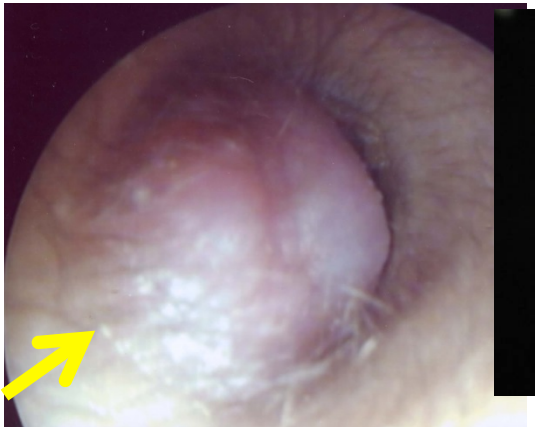
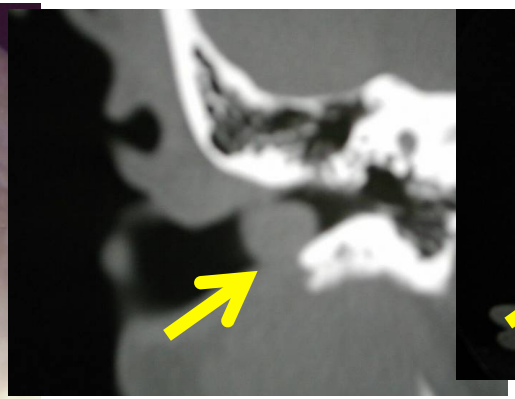
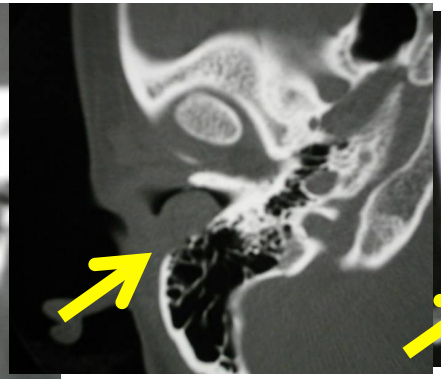
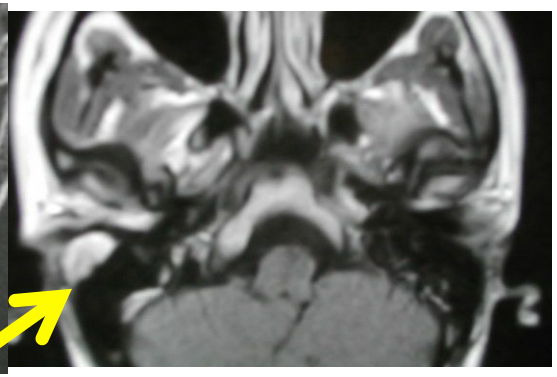

外耳道の耳垢腺から発生する腺癌系の悪性腫瘍です
他部位では、耳下腺などの唾液腺や副鼻腔などから発生します
ほかの癌腫に比較して進行が遅いものが多いとされていますが、solid typeのものは進行が速いといわれ、神経に沿って進展する傾向（神経周囲浸潤）があります
長期経過した場合には、肺に転移をきたす症例が多い
放射線治療が効きにくいといわれており、基本的には手術治療を行います
腫瘍の大きさや周囲組織への影響（顔貌および顔面神経など）を考慮して近年、特殊な放射線治療（粒子線）が効果的であったとの報告が増えています

難治性中耳炎の鑑別診断

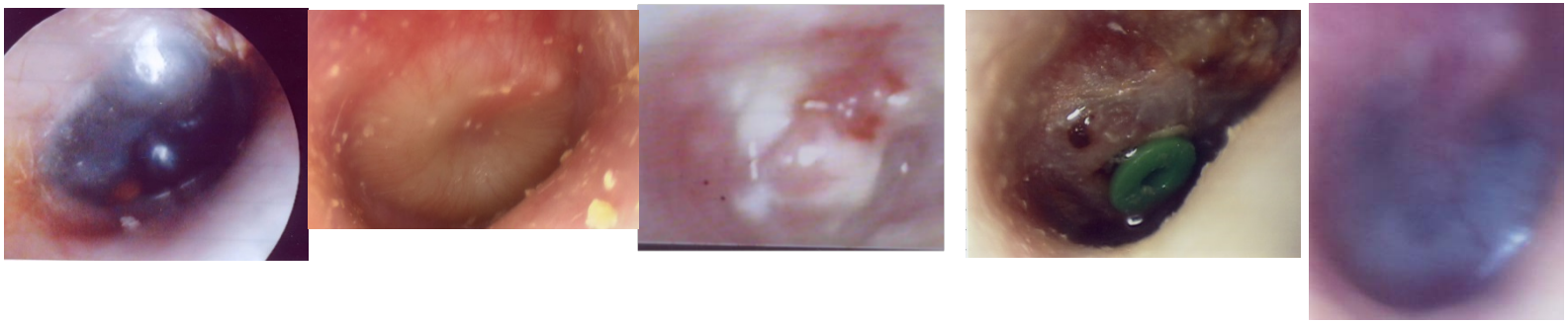

	コレステリン肉芽腫	細菌性中耳炎	結核性中耳炎	好酸球性中耳炎	ＡＮＣＡ関連血管炎性中耳炎
耳漏	なし、時にあり	あり	あり	あり	あり
鼓膜換気チューブ挿入反応	反応あり	あり	なし	なし	なし
抗菌薬反応	なし	あり	なし	なし	なし
TB培養・PCR	陰性	陰性	陽性	陰性	陰性
貯留液中好酸球	なし	なし	なし	あり	なし
血清ANCA	なし	なし	なし	なし	陽性